黄疸

消化器内科　田中裕登

Division of Gastroenterology and Hepatology,
Graduate School of Medical and Dental Sciences, Niigata University
1-757 Asahimachidori, Chuo-ku, Niigata 951-8510, Japan　Phone. +81-25-227-2202　Fax. +81-25-227-0776

黄疸のキーワード

- **目が黄色い、皮膚が黄色い**
  ＝眼球結膜黄染、皮膚黄染
  血清ビリルビン値が2.0～3.5mg/dl以上で顕性黄疸となる

  注）手掌の黄色は柑橘類や黄色野菜の過剰摂取で
  みられるので注意が必要

- **尿が黒い**＝褐色尿
  皮膚黄染の前段階で出現することも（不顕性黄疸）

  注）血尿として泌尿器科に紹介される場合も

Division of Gastroenterology and Hepatology,
Graduate School of Medical and Dental Sciences, Niigata University
1-757 Asahimachidori, Chuo-ku, Niigata 951-8510, Japan Phone. +81-25-227-2202 Fax. +81-25-227-0776

黄疸をきたす疾患

間接型優位の高ビリルビン血症

1. 溶血性貧血
2. 体質性黄疸（Gilbert症候群、Criglar-Najjar症候群）
3. シャント型高ビリルビン血症
4. 進行肝硬変、肝不全

直接型優位の高ビリルビン血症

1. 肝実質性黄疸（ウイルス性肝炎、自己免疫性肝炎、薬剤性肝障害、
   アルコール性肝障害、肝硬変、転移性肝腫瘍など）
2. 肝内胆汁うっ滞型黄疸
   急性：アルコール性、薬剤性
   反復性：良性反復性、妊娠性反復性
   慢性：原発性胆汁性肝硬変、原発性硬化性肝硬変、薬剤性、アルコール性
3. 閉塞性黄疸（悪性腫瘍、結石、炎症）
4. 体質性黄疸（Dubin-Johnson症候群、Rotor症候群）
5. その他（敗血症、血球貪食症候群、移植後拒絶、GVHDなど）

病態による分類

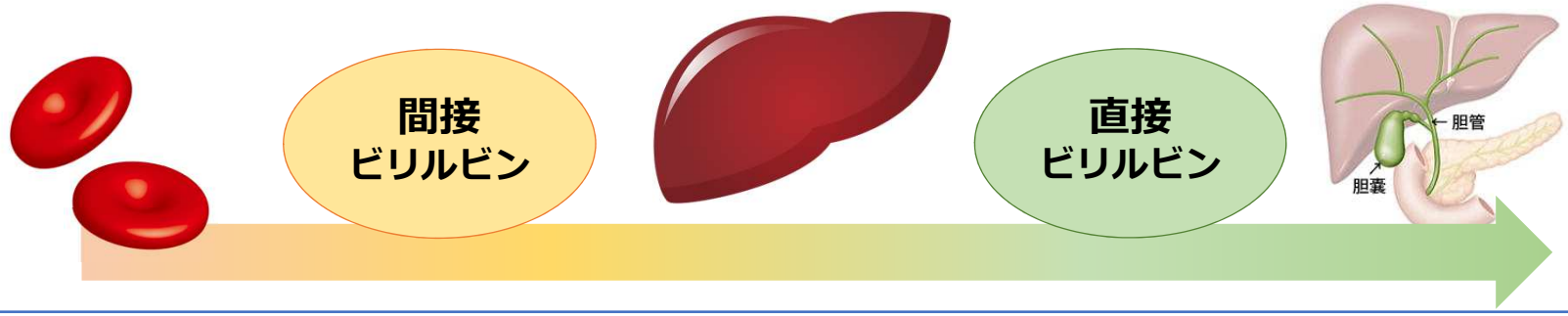

型	肝前性	肝性		胆汁うっ滞性	
ビリルビン代謝	ヘム →ビリルビン	ビリルビンのグルクロン酸抱合	直接ビリルビンの胆管への輸送	毛細胆管～細胆管	肝管～総胆管
病態	溶血	抱合低下	輸送障害	毛細胆管分泌障害	胆管閉塞
疾患名	溶血性貧血	Gilbert症候群 Crigler-Najjar症候群	肝炎、肝硬変 アルコール 薬物	薬物 PBC	胆石 腫瘍

ビリルビン分画のオーダを！！

緊急性による分類

緊急
- 重症急性胆管炎（急性閉塞性化膿性胆管炎）
- 胆石性膵炎
- 急性肝不全昏睡型

準緊急
- 急性肝不全
- 中等症急性胆管炎

緊急性乏しい
- 腫瘍による閉塞性黄疸（悪性胆道閉塞）
- 体質性黄疸
- 溶血性

など

緊急性による分類

緊急
- 重症急性胆管炎（急性閉塞性化膿性胆管炎）
- 胆石性膵炎
- 急性肝不全昏睡型

=

緊急で胆道ドレナージを行わなければ病態が改善せず、死亡する可能性の高い病態。

早期に人工肝補助を含めた集学的治療・肝移植の検討が必要な病態。

緊急性による分類

注意すべき所見
　　意識障害、血圧低下、ショック、DIC徴候
　　胆管拡張や胆道系酵素上昇を伴う膵炎

受診時は大丈夫でも
検査中にショックに陥ることがある。
→　経時的にバイタルを測定。
→　消化器内科にコンサルト。

遭遇頻度による分類

高頻度
- 急性胆管炎（胆管結石性、逆行性、ステント閉塞）
- 腫瘍による閉塞性黄疸（悪性胆道閉塞）

低頻度
- 急性肝障害
- 慢性肝疾患（肝硬変、PBC、PSC）
- 溶血性
- 体質性黄疸　　など

始めから希少疾患を含めて鑑別に挙げる必要は乏しい。
（緊急性の高い疾患を除く。）

症例

Division of Gastroenterology and Hepatology,
Graduate School of Medical and Dental Sciences, Niigata University
1-757 Asahimachidori, Chuo-ku, Niigata 951-8510, Japan Phone. +81-25-227-2202 Fax. +81-25-227-0776

症例１　79歳　女性

【主　訴】上腹部痛

【現病歴】午前2時から上腹部痛を自覚し午前10時に嘔吐した。
午後6時頃に様子がおかしいことに気がついた
家族により救急要請された。

【身体所見】

BP 103 / 70 mmHg、HR 97 回 /min　整、BT 38.2 ℃

結膜：貧血なし、黄染あり

腹部：平坦軟、上腹部に圧痛あり、筋性防御、反跳痛なし

【検査所見】

血液検査では白血球、CRPの上昇、
胆道系優位の肝障害、直接ビリルビン優位の黄疸を認めた。

Division of Gastroenterology and Hepatology,
Graduate School of Medical and Dental Sciences, Niigata University
1-757 Asahimachidori, Chuo-ku, Niigata 951-8510, Japan　Phone. +81-25-227-2202　Fax. +81-25-227-0776

画像検査

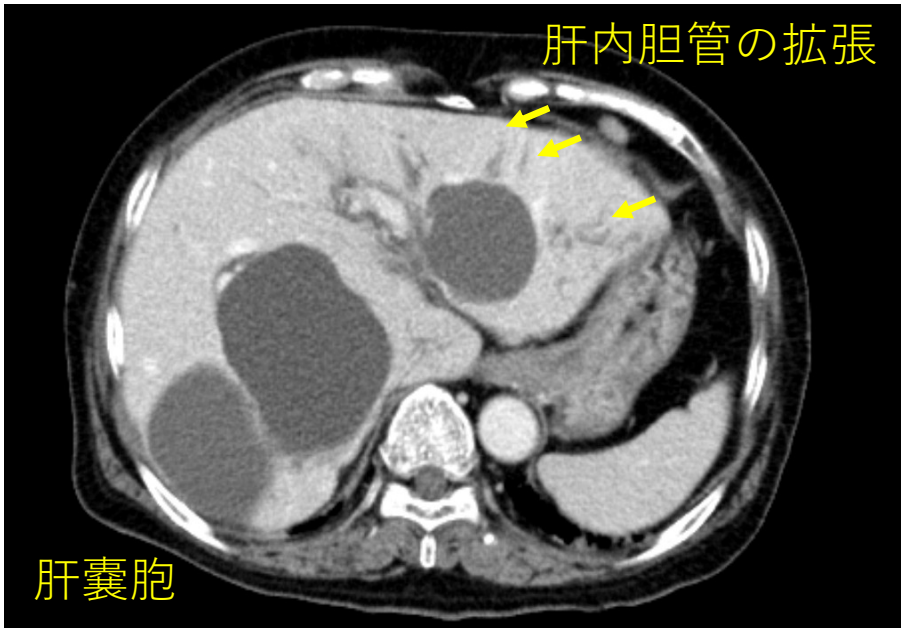

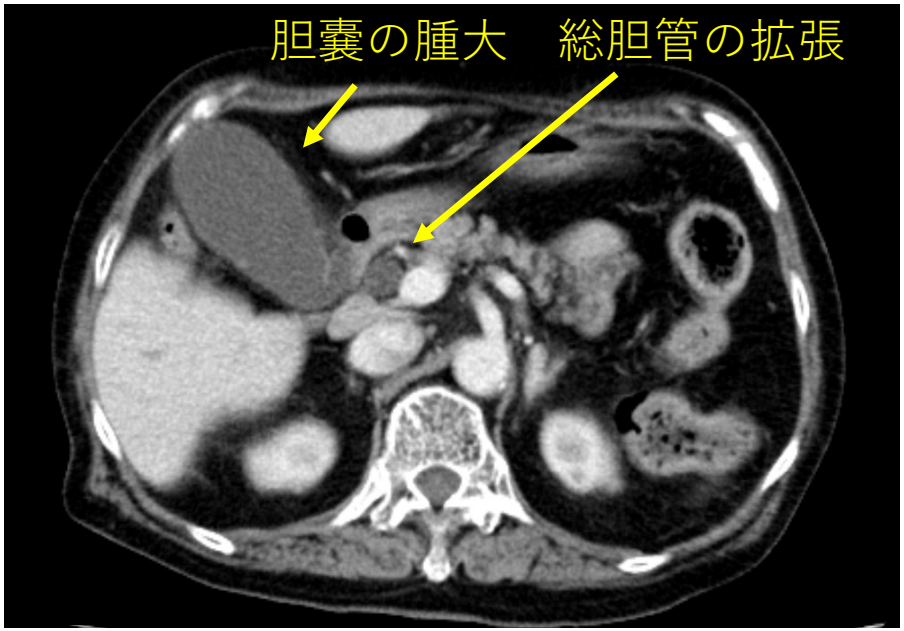

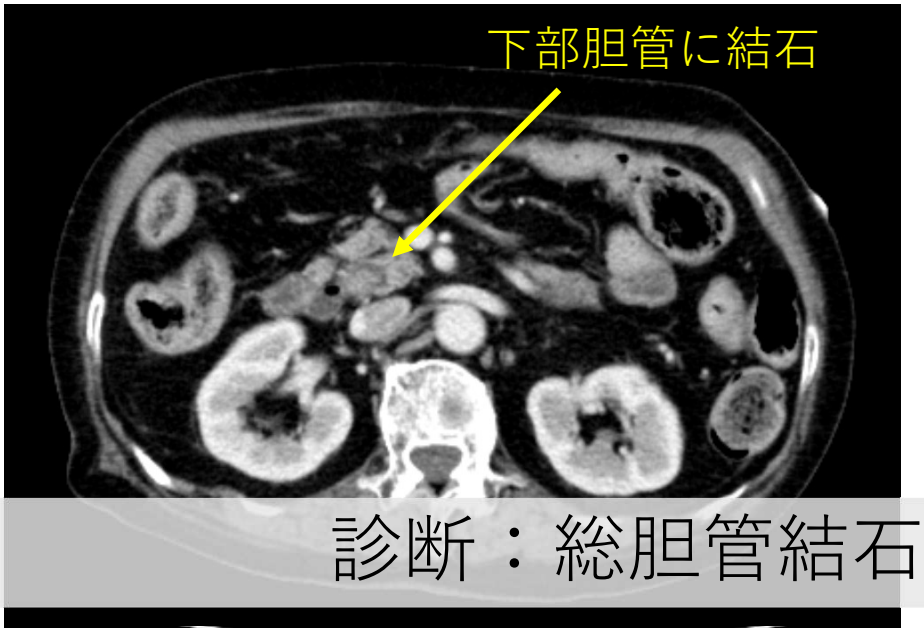

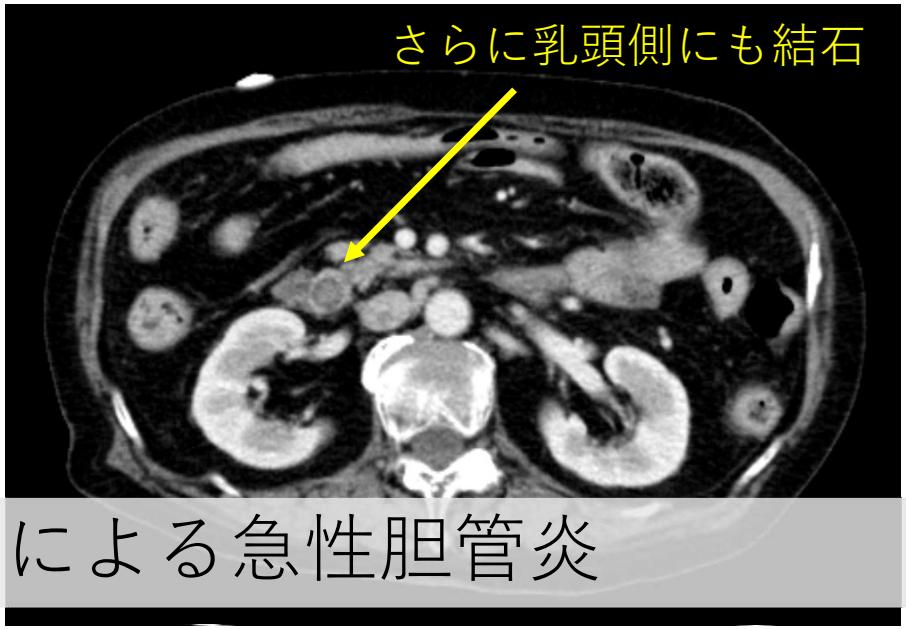

診断：総胆管結石による急性胆管炎

治療：内視鏡的胆管ドレナージ

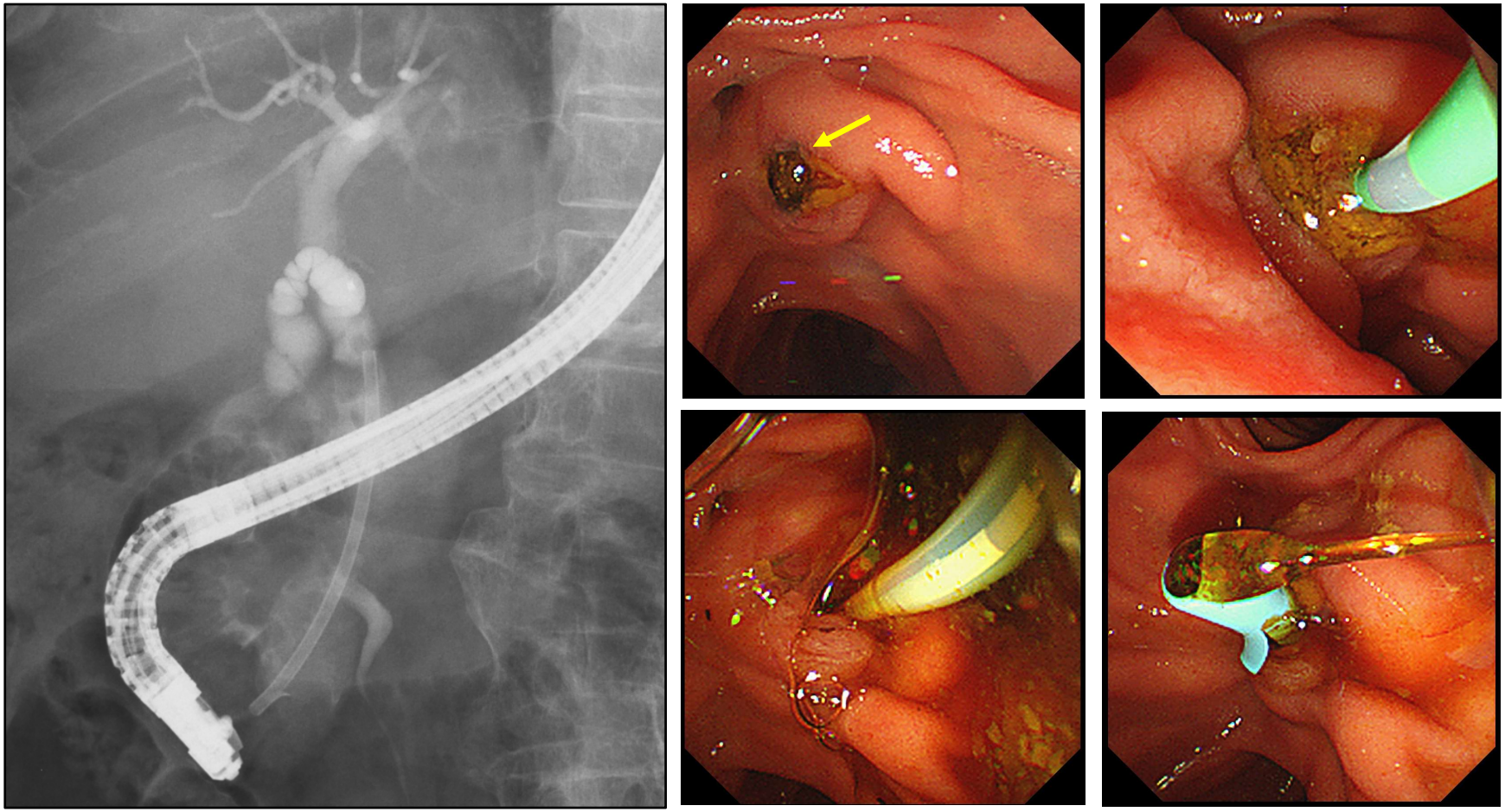

乳頭に結石がはまり込んでいた。
結石のさらに末梢側にERBDチューブを留置した。

Division of Gastroenterology and Hepatology,
Graduate School of Medical and Dental Sciences, Niigata University
1-757 Asahimachidori, Chuo-ku, Niigata 951-8510, Japan Phone. +81-25-227-2202 Fax. +81-25-227-0776

症例２　７４歳　男性

【主　訴】皮膚黄染

【現病歴】銭湯に行った際、皮膚黄染を自覚。
知人からも黄疸を指摘され、救急外来を受診した。

【既往歴】なし

【身体所見】

BP 134 / 80 mmHg、HR 64 回 /min　整、BT36.2度

結膜：黄染あり

腹部：平坦軟、心窩部に軽度圧痛、筋性防御、反跳痛なし

【検査所見】

採血では炎症反応上昇なく、胆道系優位の肝障害、
直接ビリルビンは著明な上昇を認めた。

Division of Gastroenterology and Hepatology,
Graduate School of Medical and Dental Sciences, Niigata University
1-757 Asahimachidori, Chuo-ku, Niigata 951-8510, Japan　Phone. +81-25-227-2202　Fax. +81-25-227-0776

画像検査

腹部US

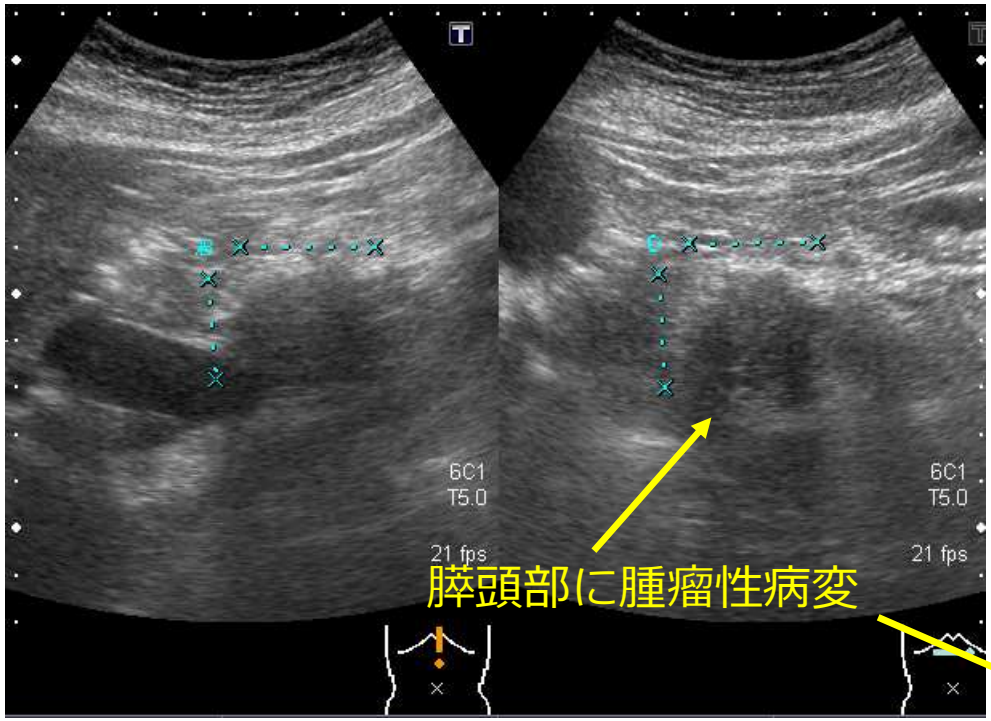

腹部CT

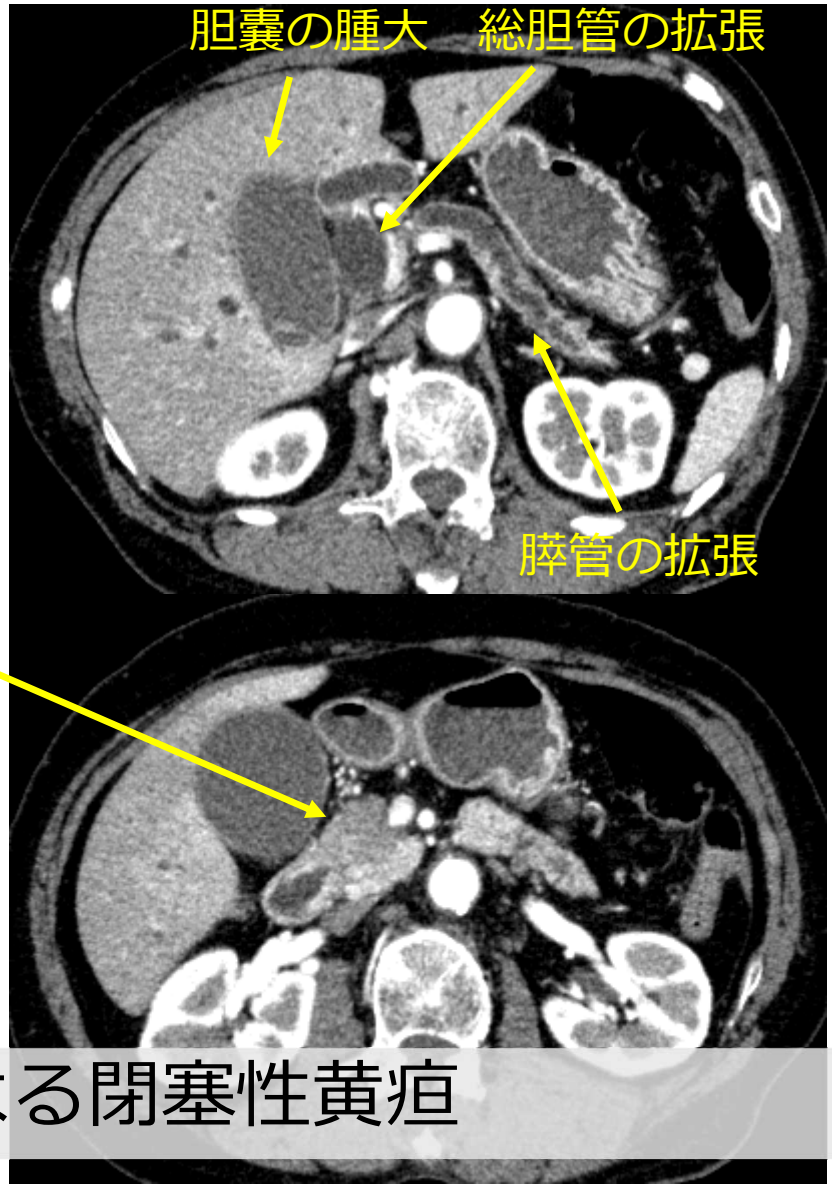

診断：膵臓癌による閉塞性黄疸

腹部US

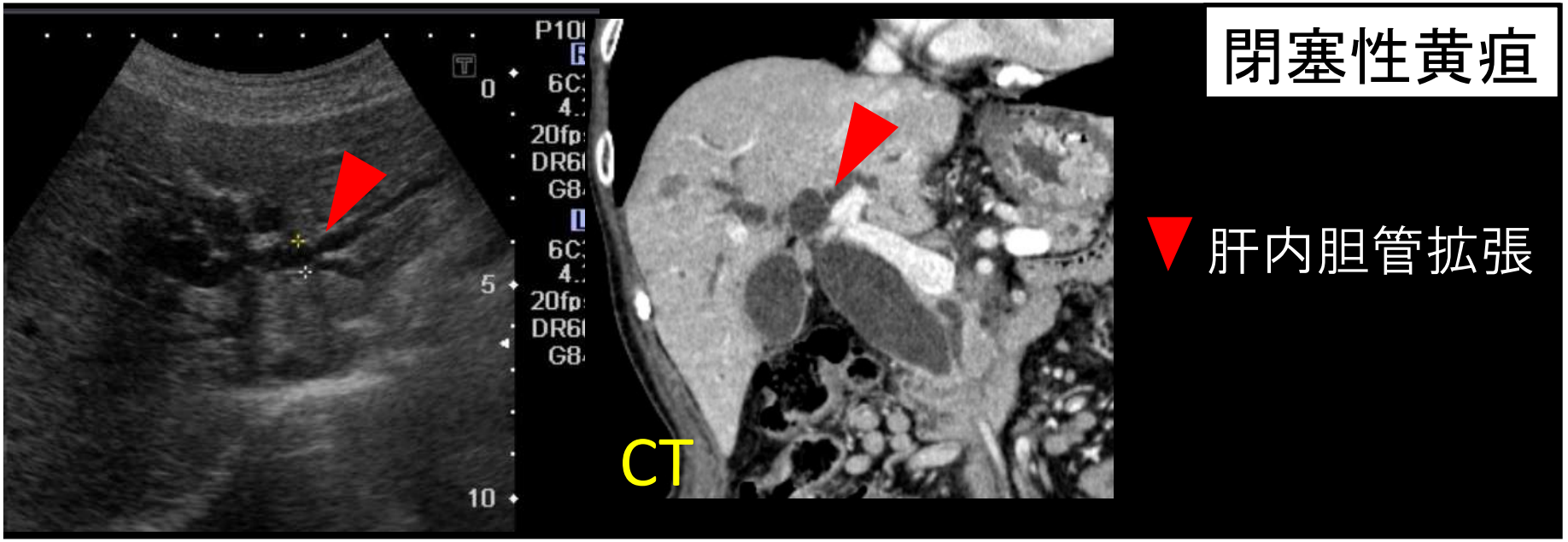

閉塞性黄疸

▼肝内胆管拡張

急性肝炎

▼門脈域浮腫状変化
▼胆嚢壁浮腫様肥厚

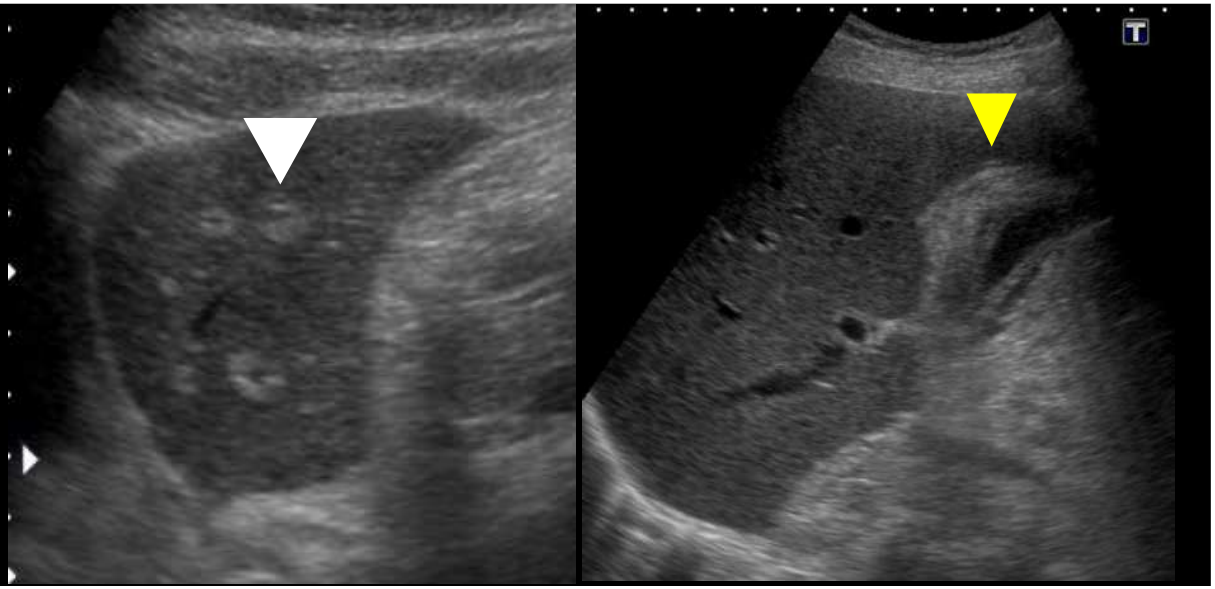

腹部CT

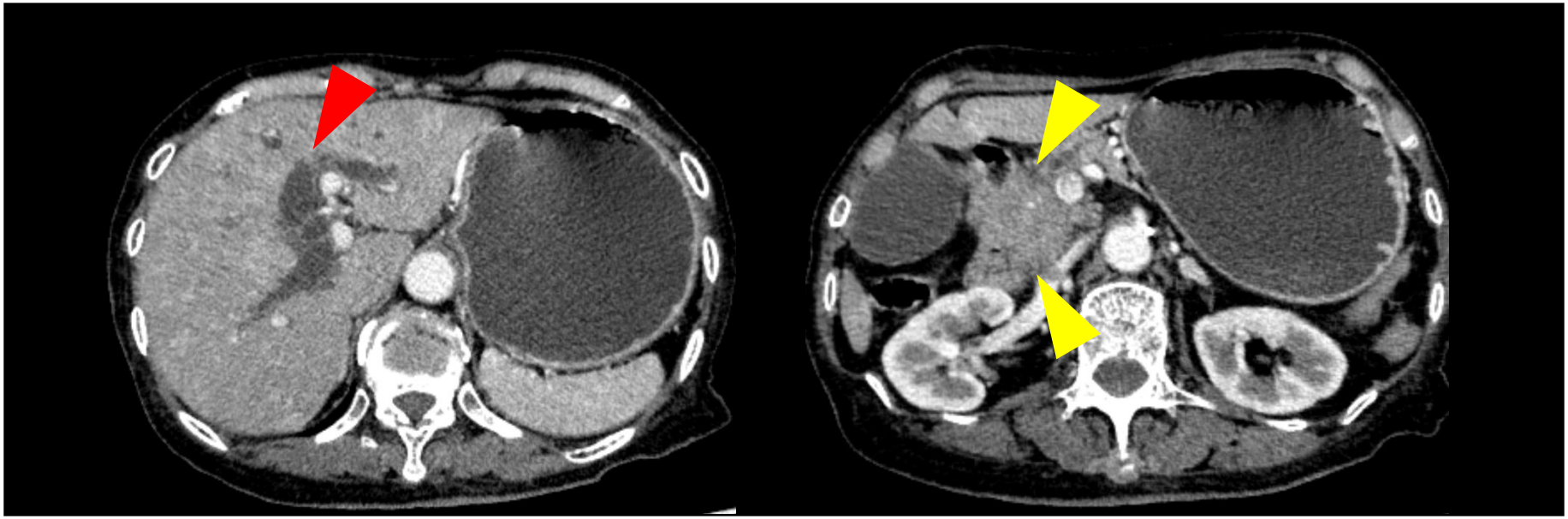

- 胆管拡張の有無
- 原因の質的診断
- 悪性疾患の場合

  遠隔転移、範囲診断
- 単純CTも必ずオーダーする

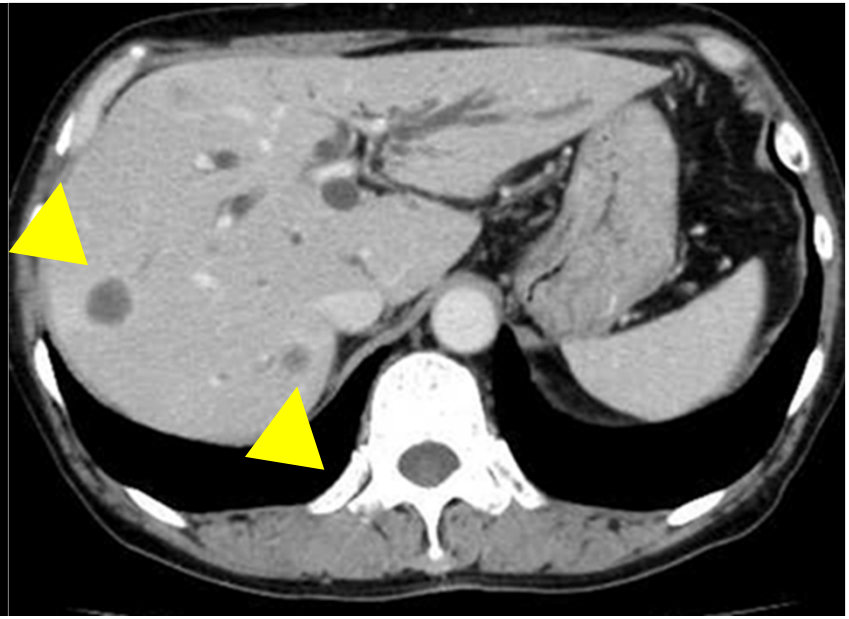

腹部MRI/超音波内視鏡

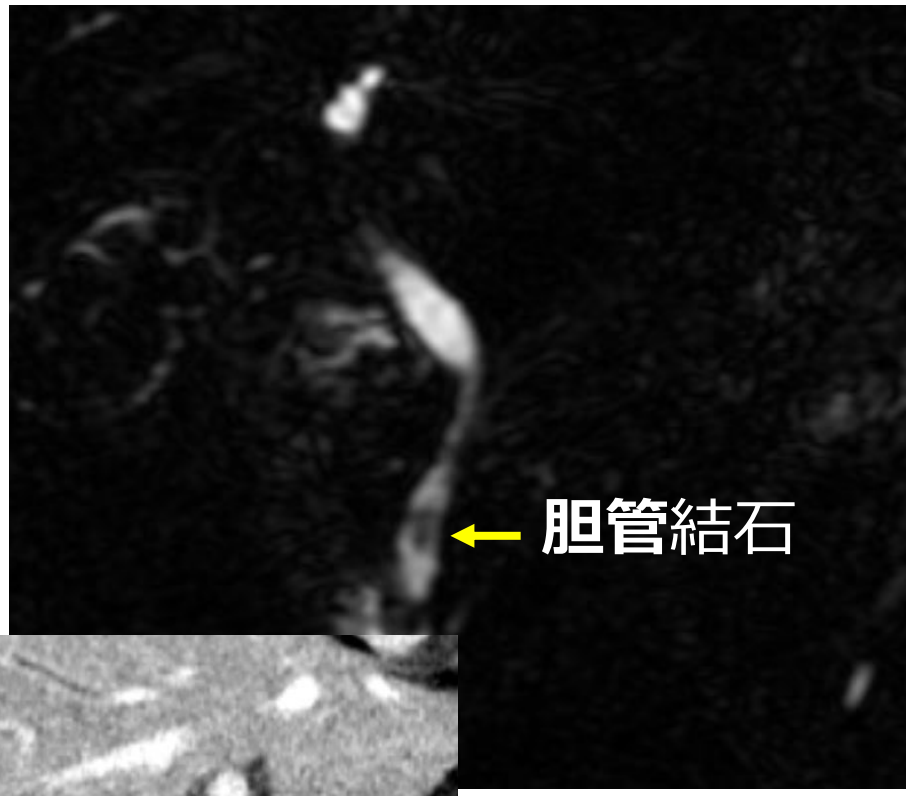

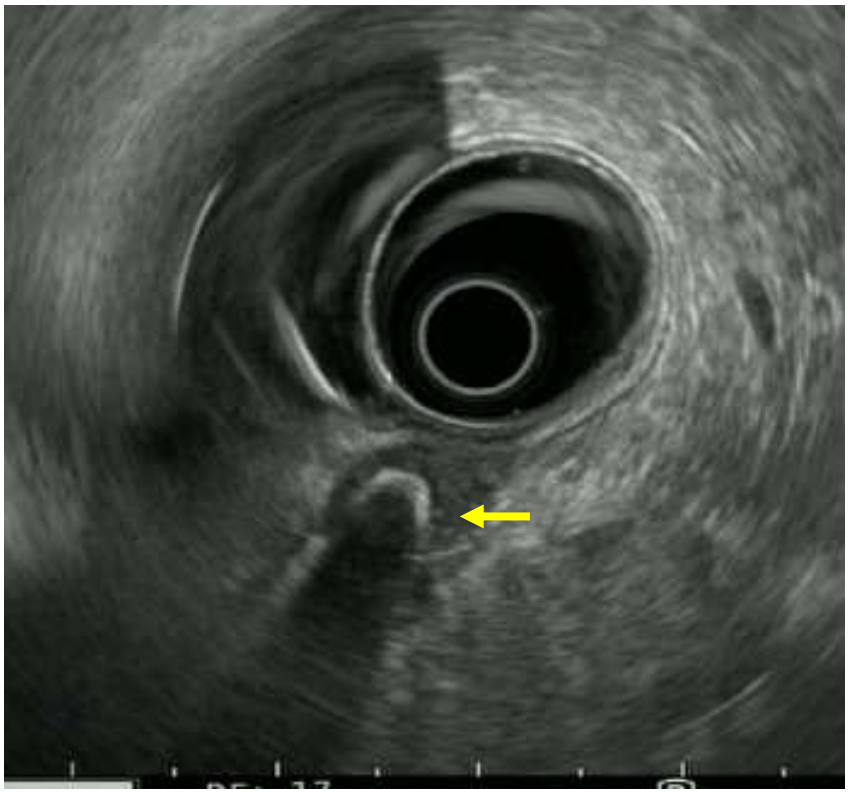

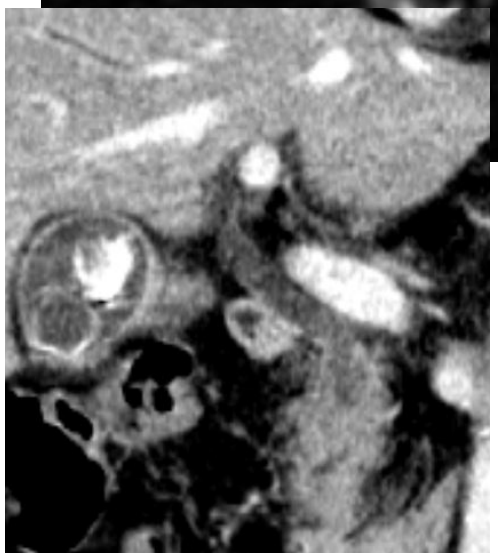

※CTでは不明瞭

- ✓CTで指摘できない胆石描出可能
- ✓膵・胆道の位置関係が明瞭
- ✓悪性狭窄の部位が分かり易い

救急外来で黄疸をみたら

バイタル

ショック徴候を見逃さない
(意識障害・血圧低下・敗血症・DIC)

緊急性の判断を！！

問診
身体所見

病歴確認 (胆石症の治療歴の有無)
胆管悪性腫瘍の既往 (ステント閉塞、逆行性感染)

血液検査
画像検査

画像で結石や胆管拡張を認めなくても
経過や検査所見が合致すれば胆管炎を疑う

ビリルビン分画のオーダを！！

診断

確定診断できなくても、コンサルト検討