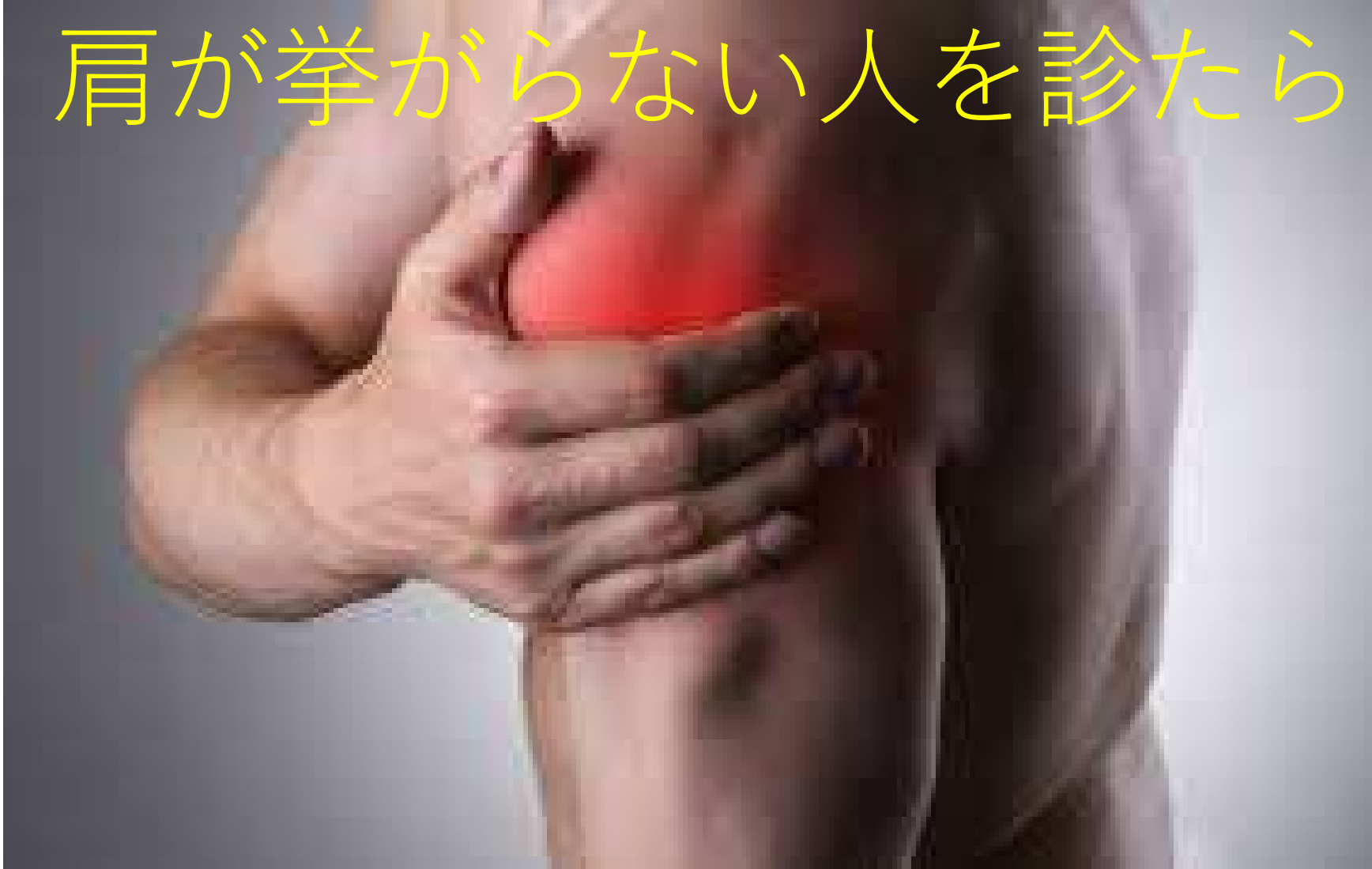

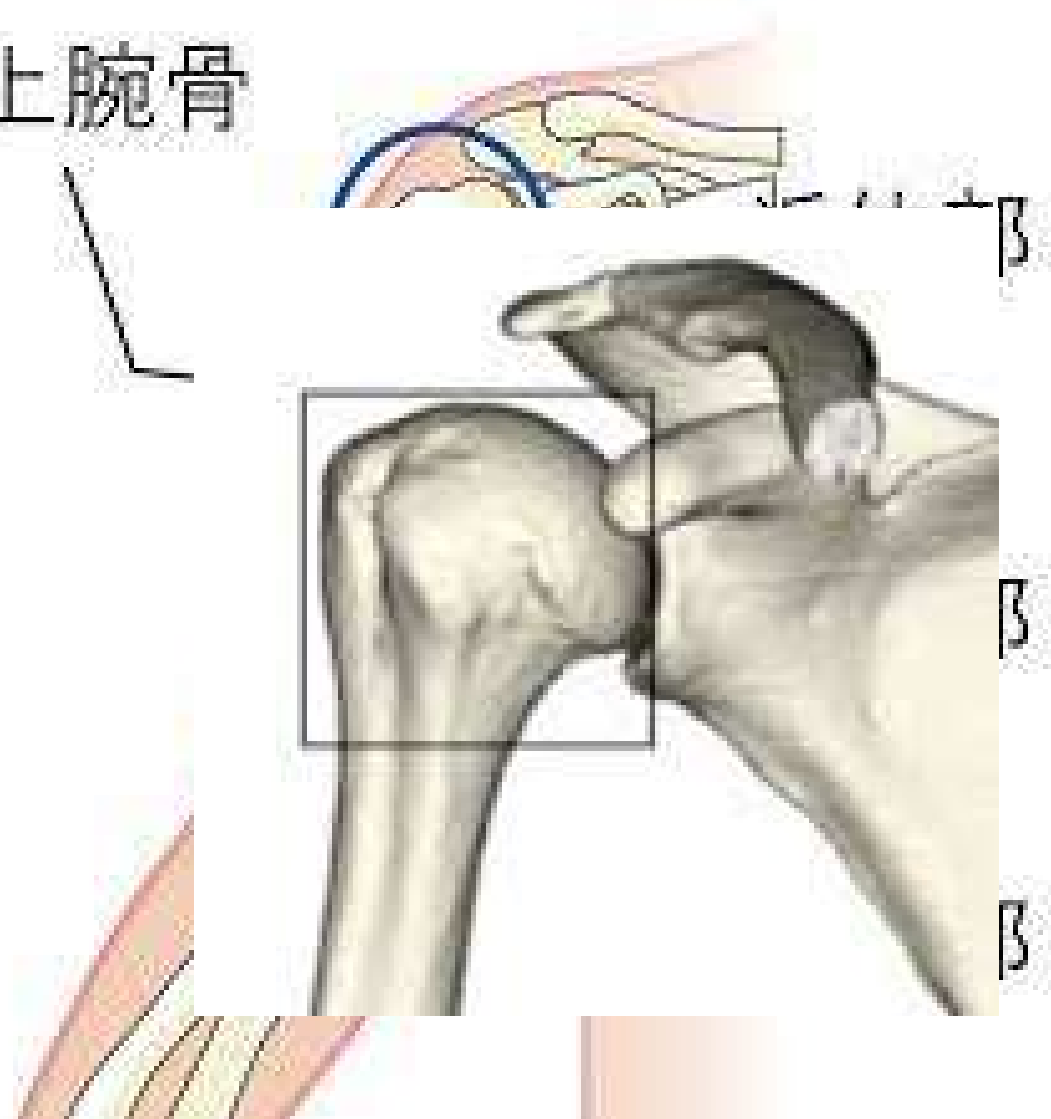
2022.11.24

肩が挙がらない人を診たら



藤田裕

上腕骨



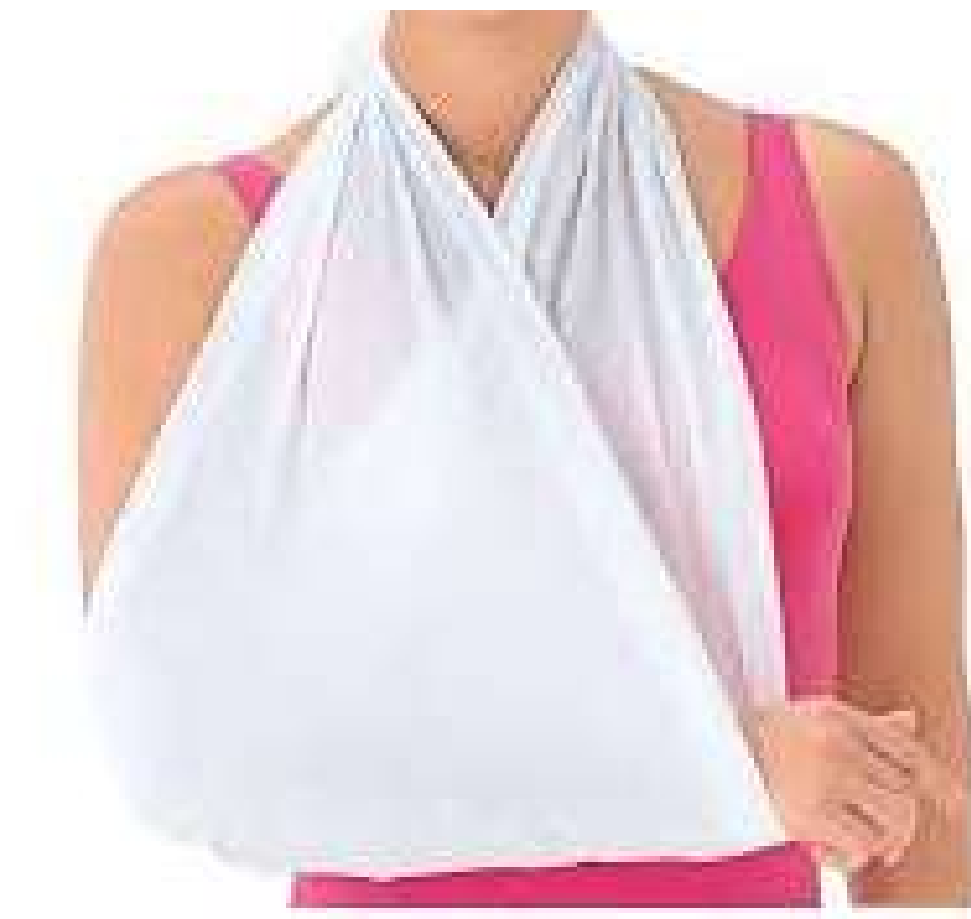肩関節周囲の外傷

緊急性

低い



基本的には三角巾固定



Go Home

緊急性が高い

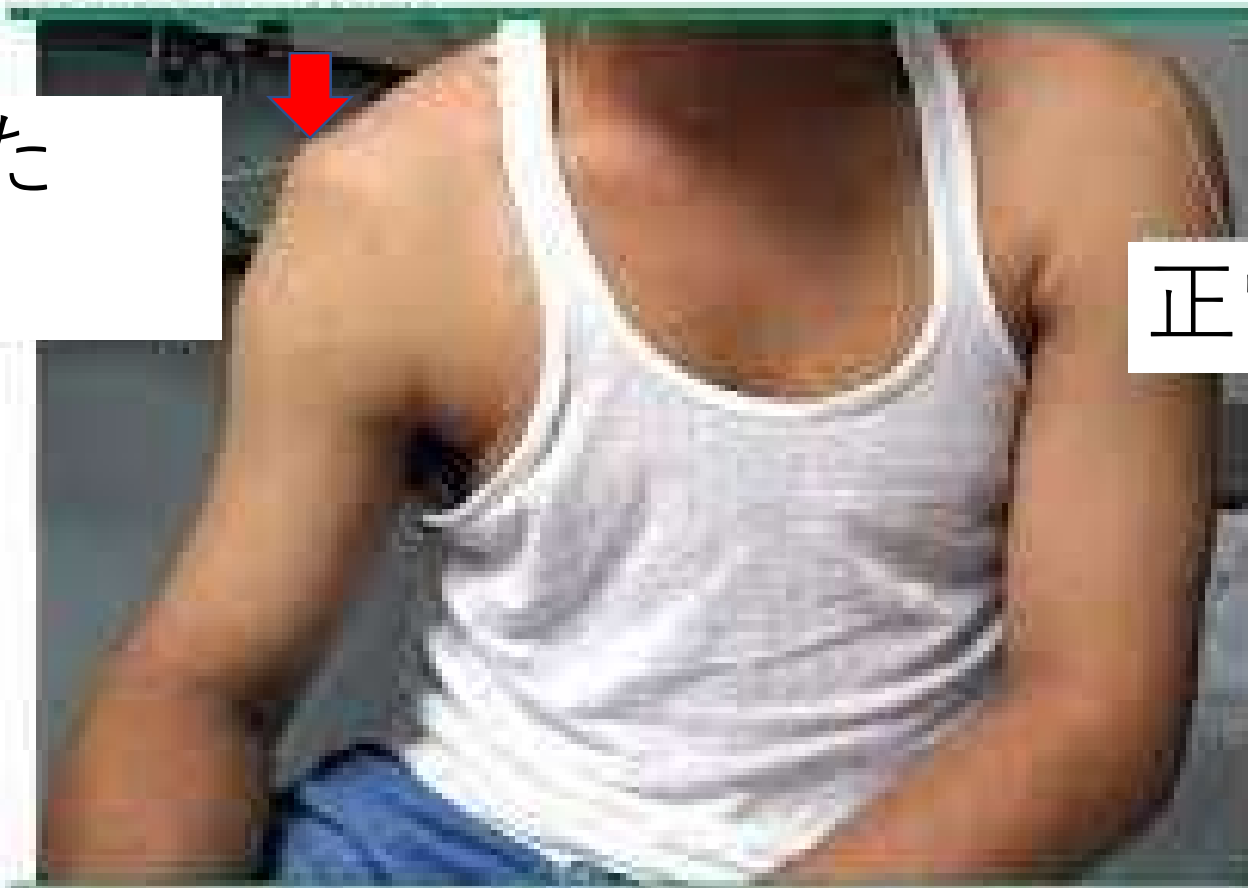肩関節脱臼

血管損傷

脱臼

外観

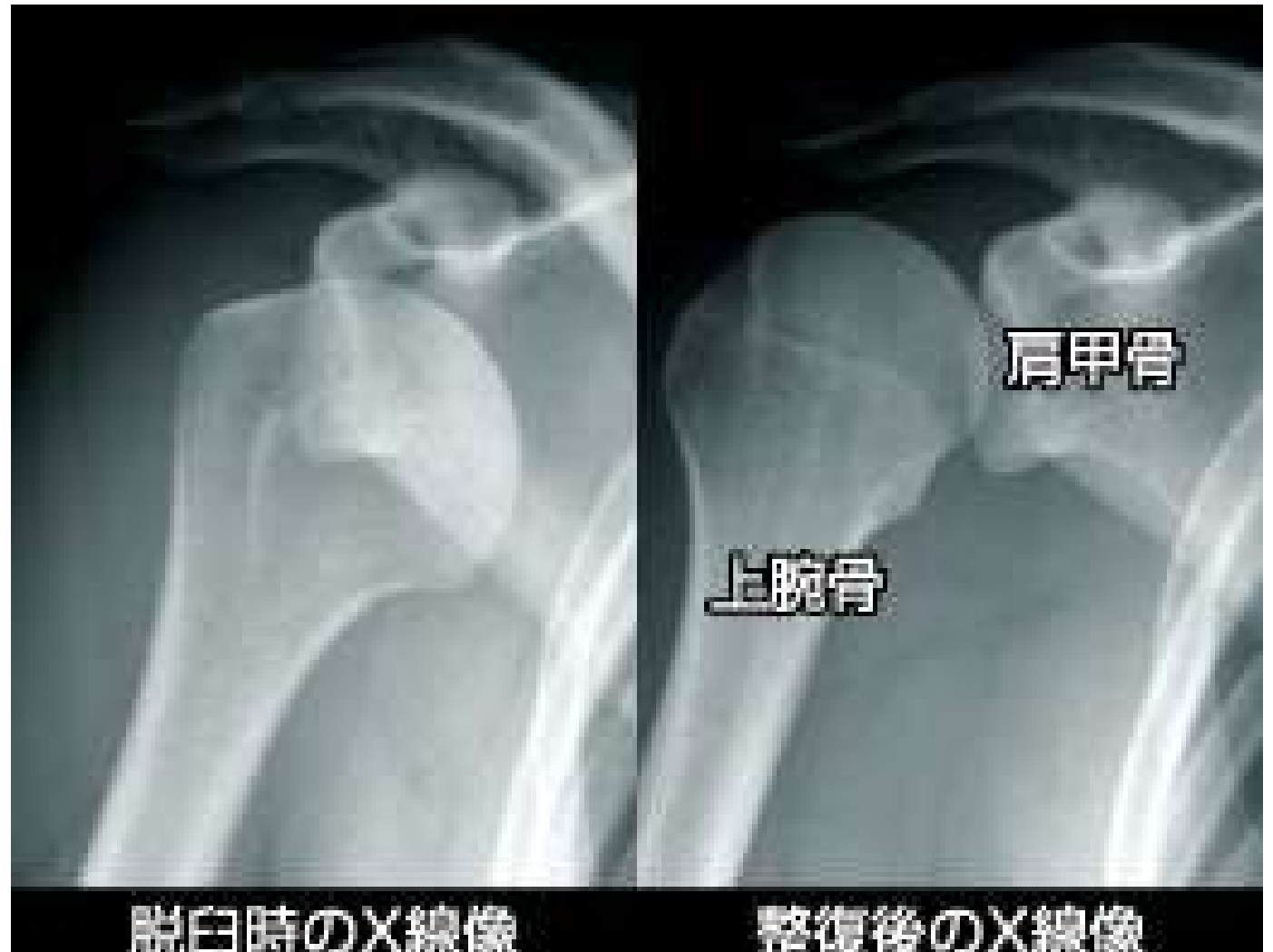出っ張った
肩峰



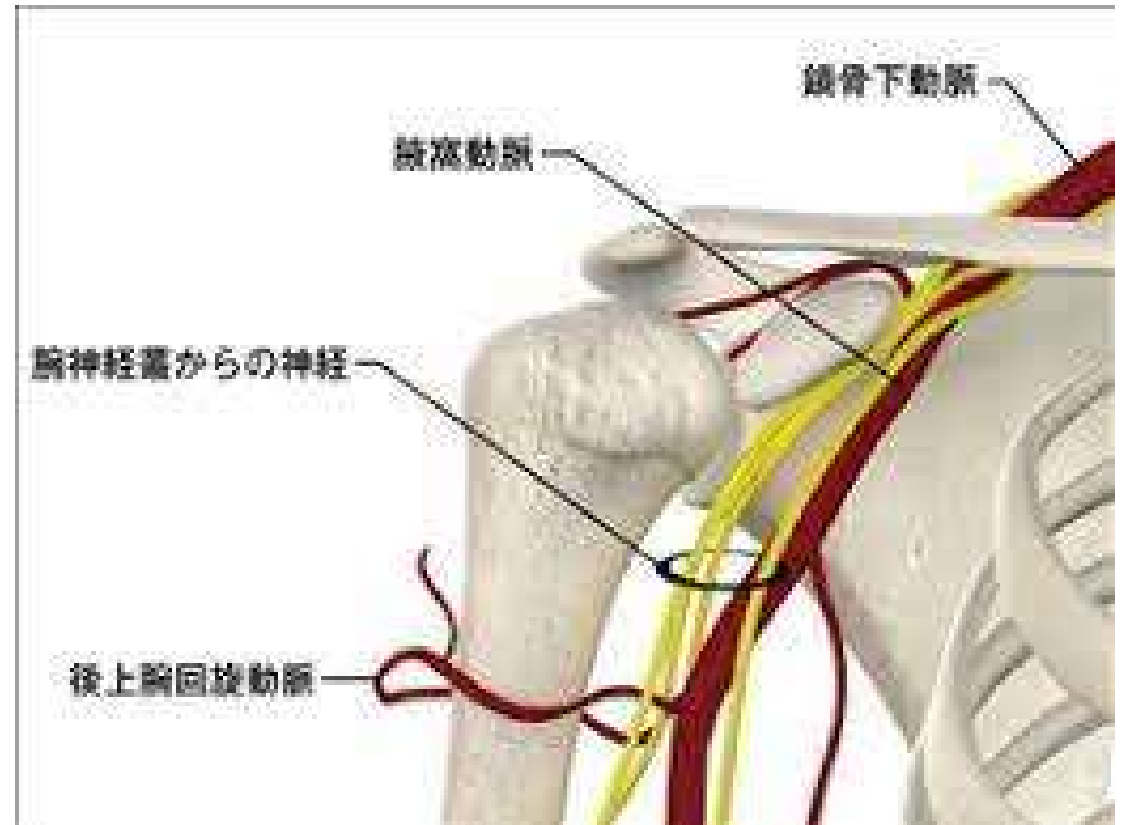
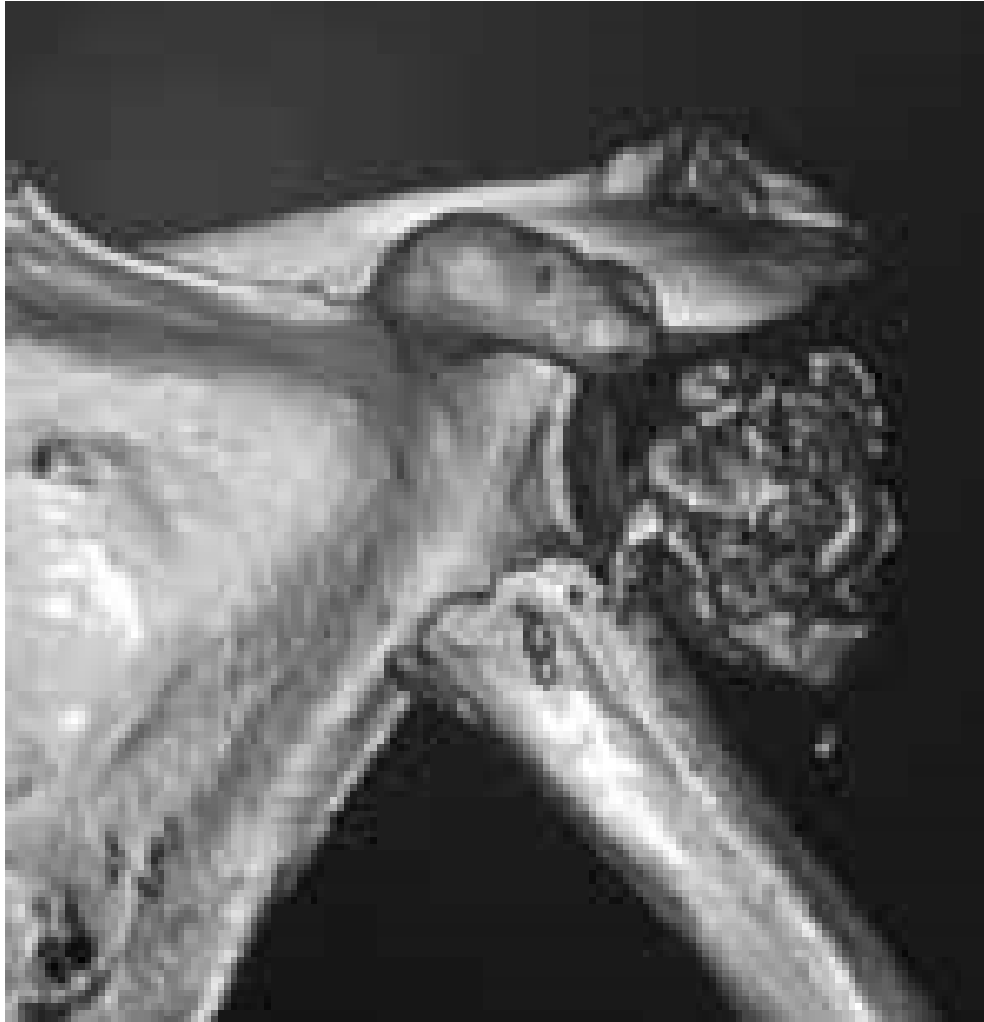正常な肩峰

脱臼

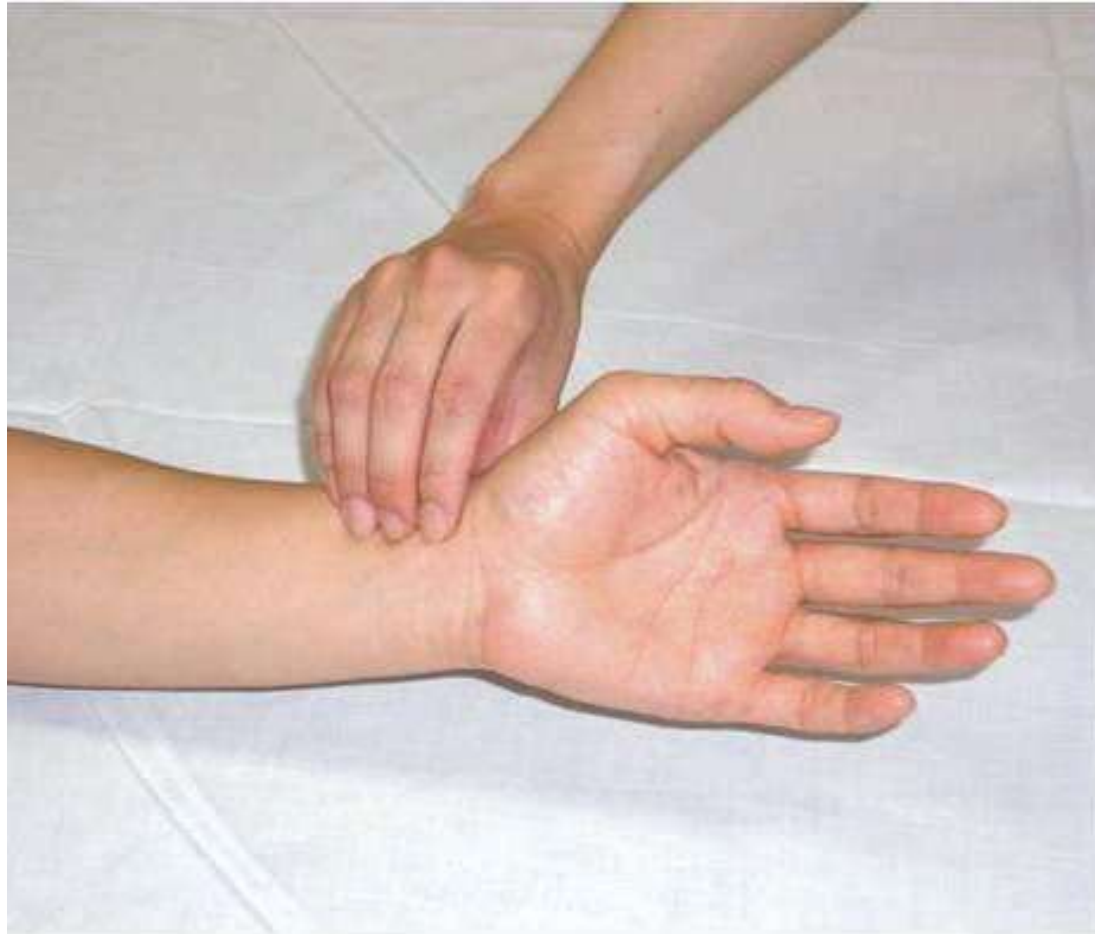緊急性は高いので
整形外科call



血管損傷

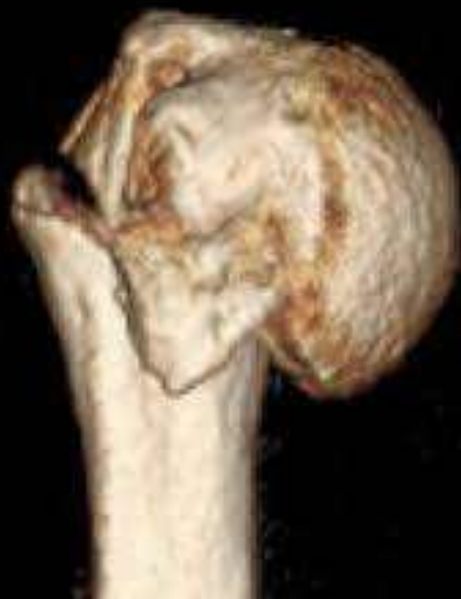

橈骨動脈を触知



血行が問題なければ
三角巾で帰宅可能

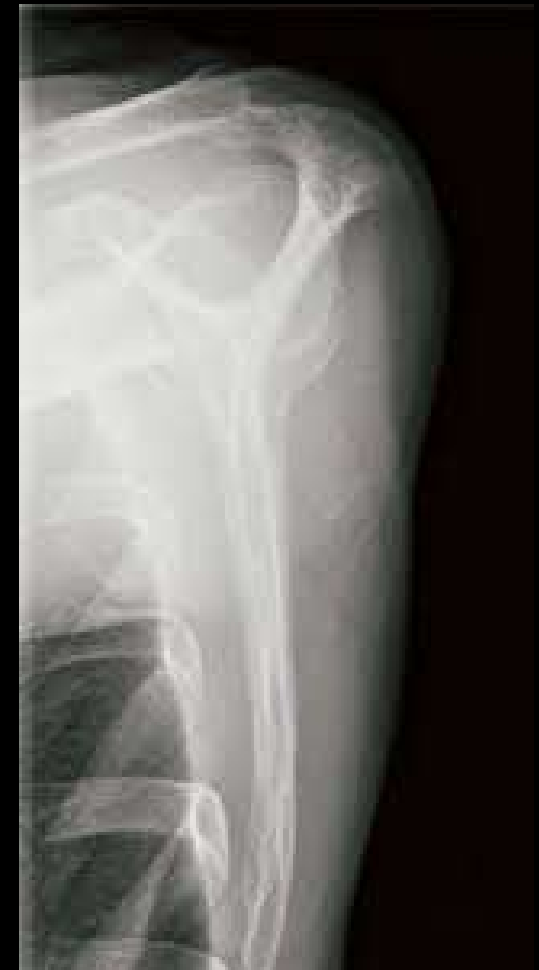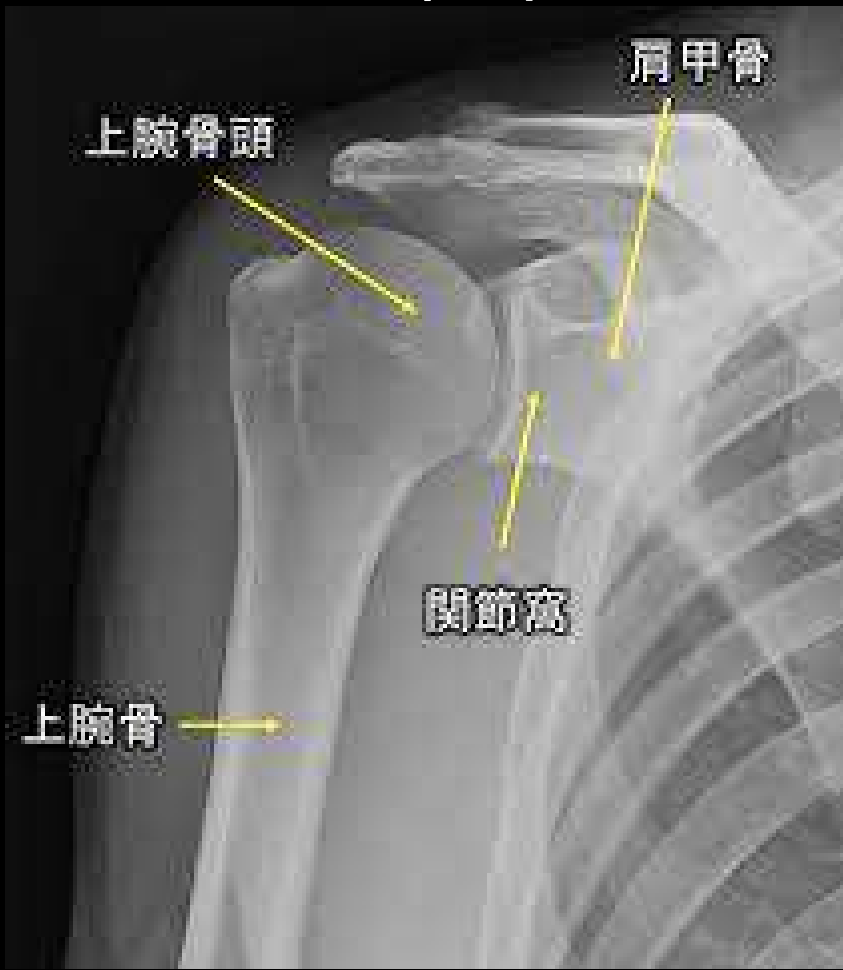骨折



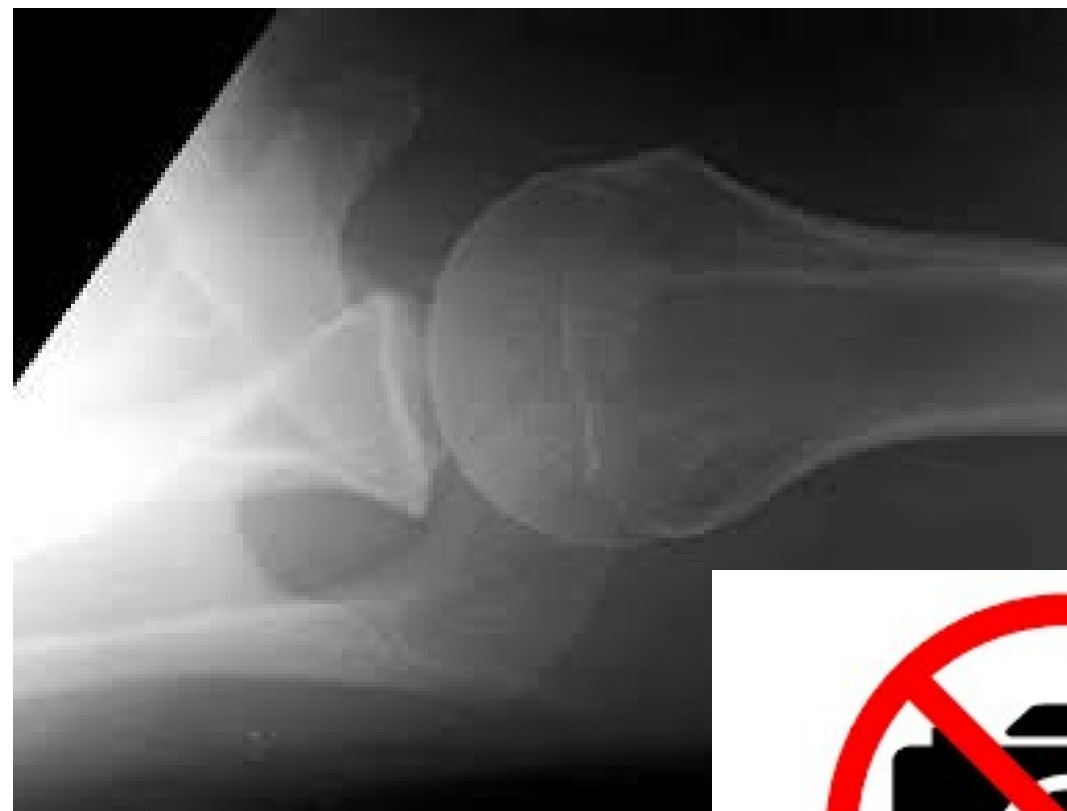X線撮影

スカプラY

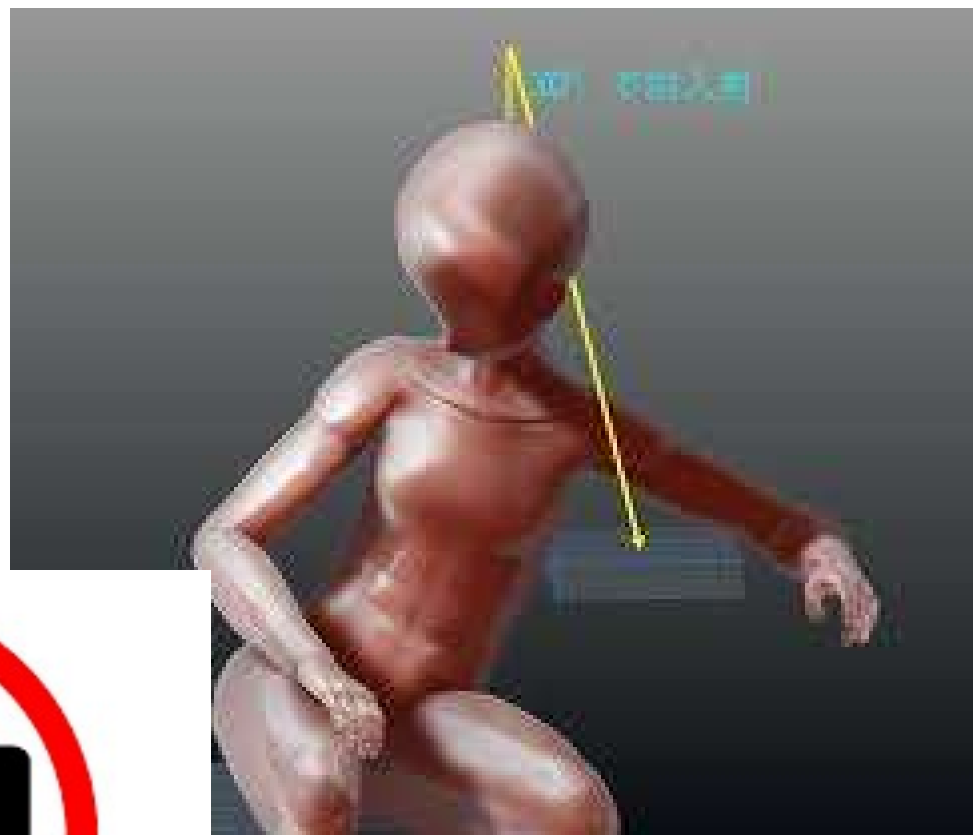
正面



軸位像



痛い

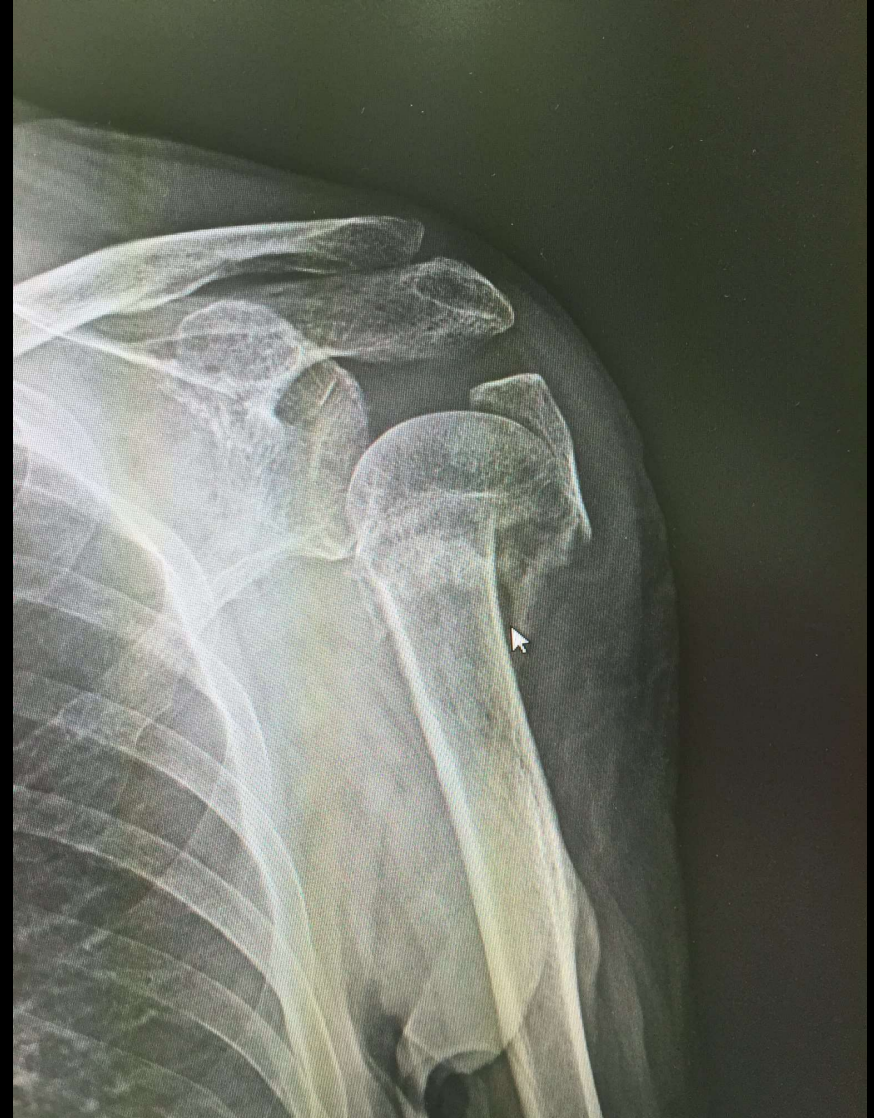
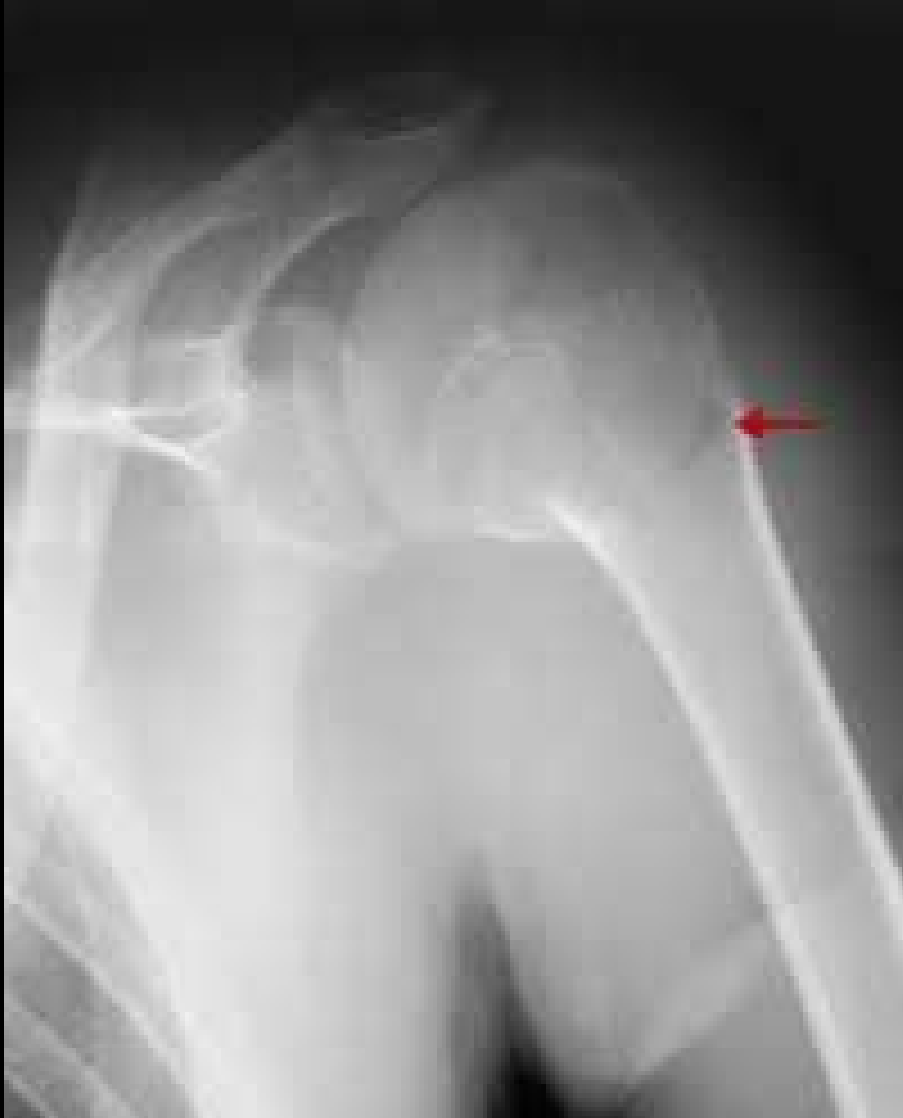


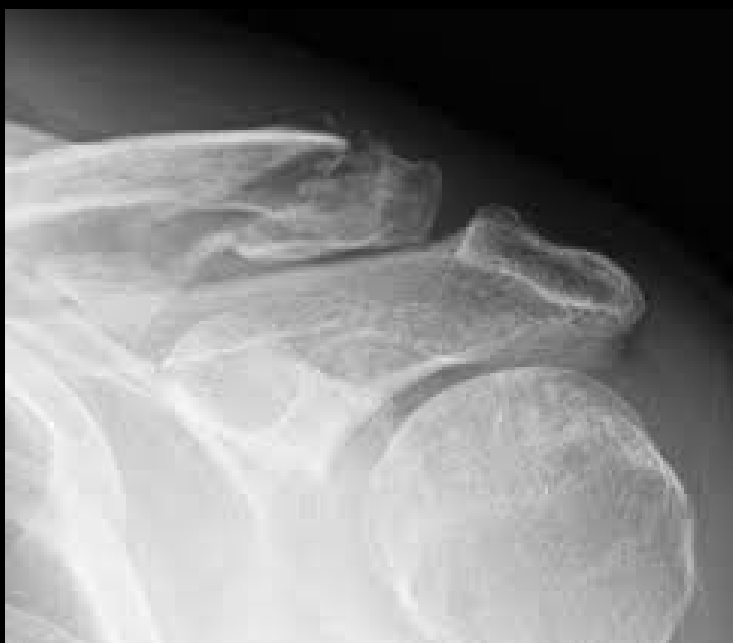判断しづらい場合は健側と比較

CTは有用（E Rでは必ずしも必要でない）

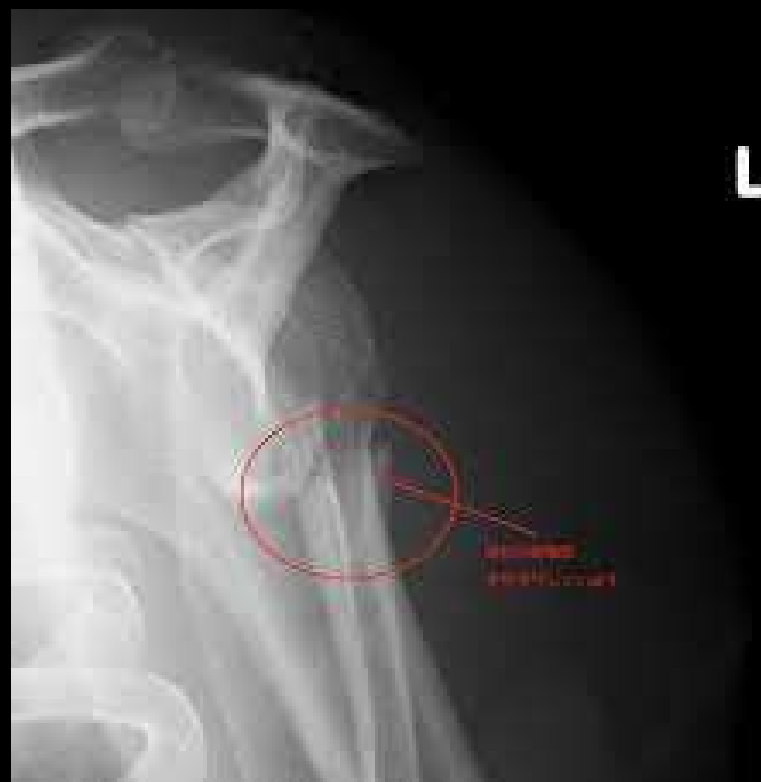上腕骨近位端骨折



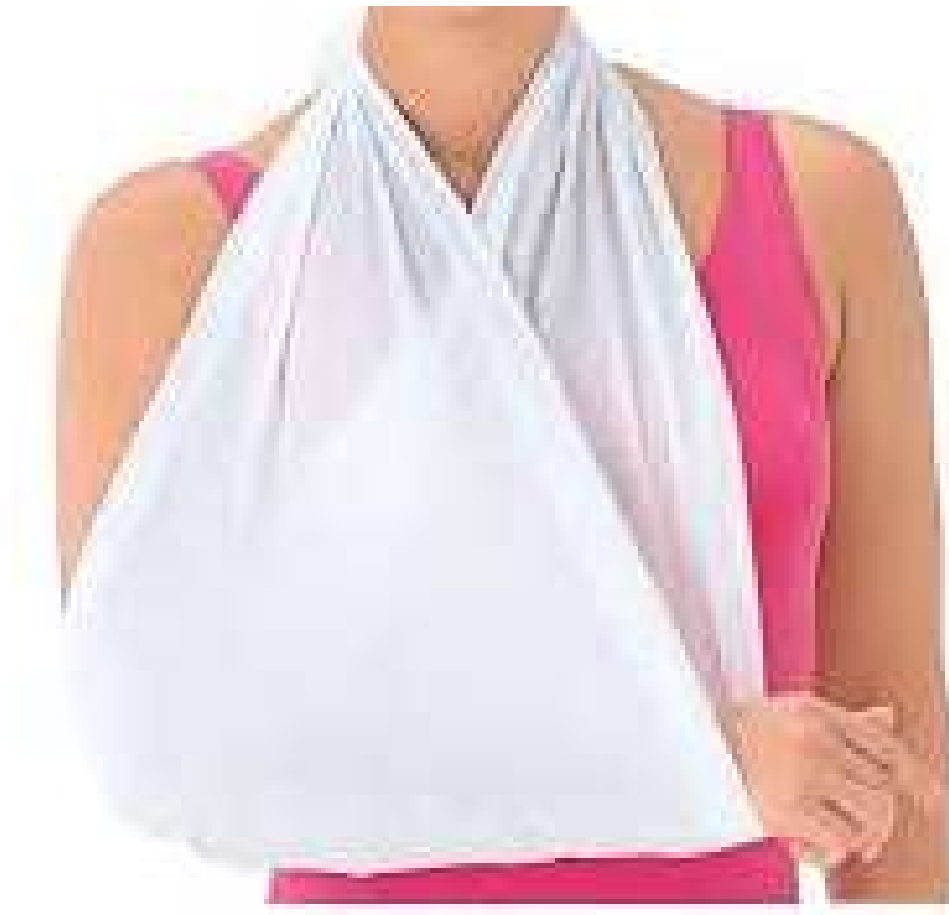鎖骨遠位端骨折



肩甲骨骨折

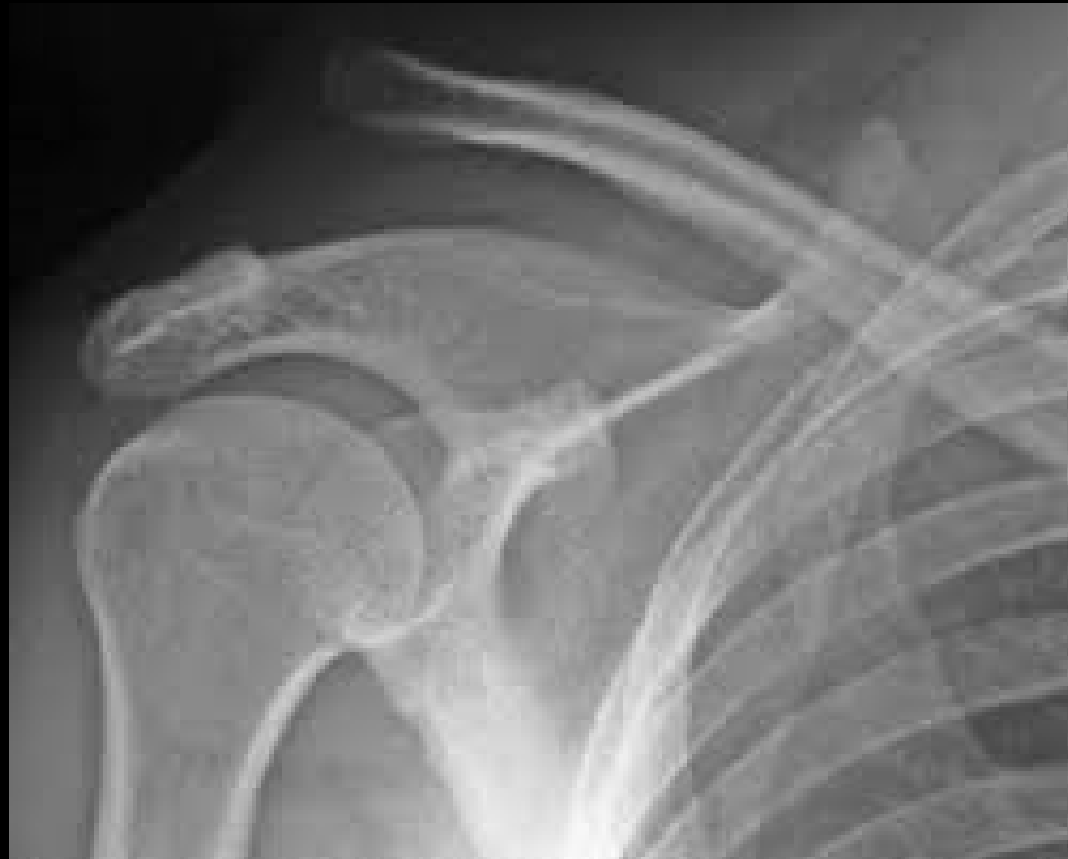

骨折には三角巾固定



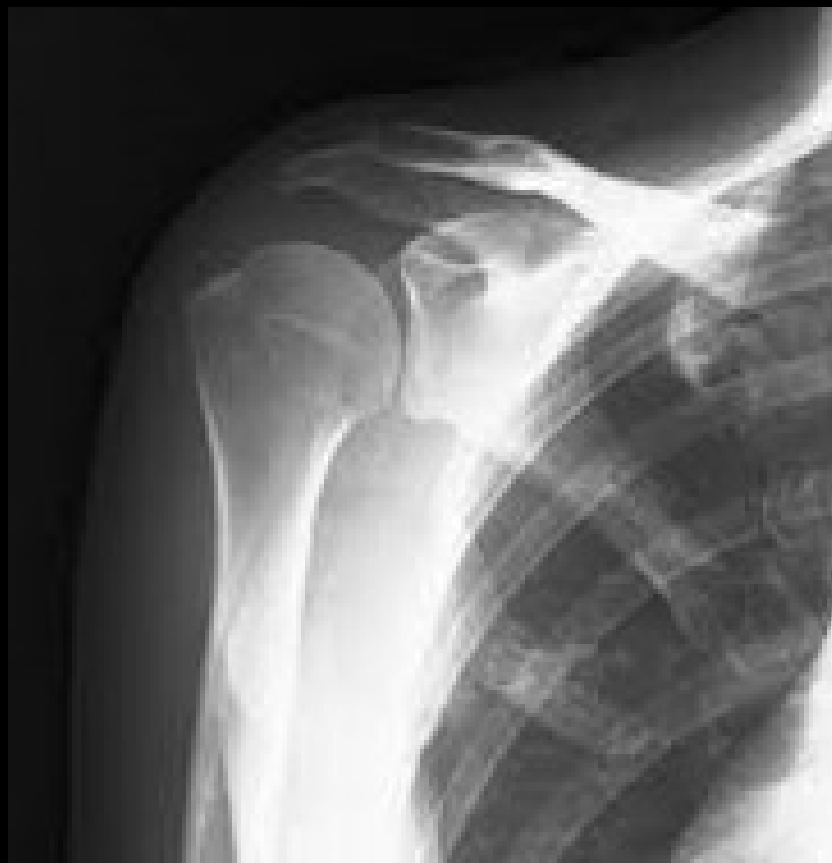Go Home

肩鎖関節脱臼

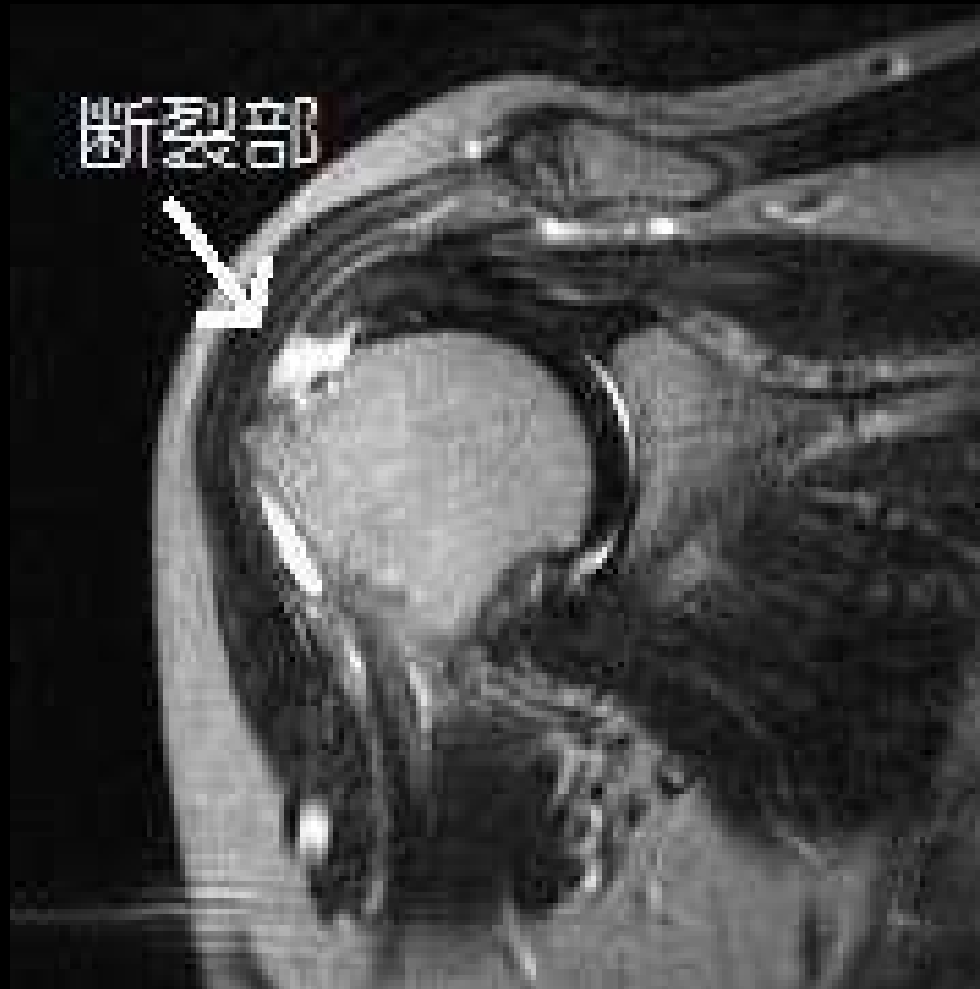

整復不可能なので 三角巾固定

骨折はないけど肩が挙がらない



腱板断裂



中高年に注意

Take home message

肩関節のX線は**正面**と**スカプラY**を撮る

脱臼と**血管損傷**を見逃さない

三角巾による外固定で応急処置は十分