


# 救急外来における 整形外科的疾患の対応



柏崎総合医療センター 整形外科 島垣 朔歩

# 自己紹介

名前：島垣朔歩(しまがき さくほ)

出身：新潟県新潟市

大学：新潟大学

部活：硬式テニス

趣味：テニス、ドライブ、グルメ



どんな疾患で救外にやってくるか？

- 創傷：指やその他の部位の切り傷(挫創)
- 骨折：大腿骨や脊椎、橈骨など
- 麻痺：脊髄損傷やCSMの急性増悪など



# ①創傷

## ■切り傷

→縫合可能 or 縫合不可能

止血されていれば縫合せずにガーゼで保護し、翌日整形外科外来受診でも問題はない

## ■削ぎ傷

→止血可能 or 止血不可能

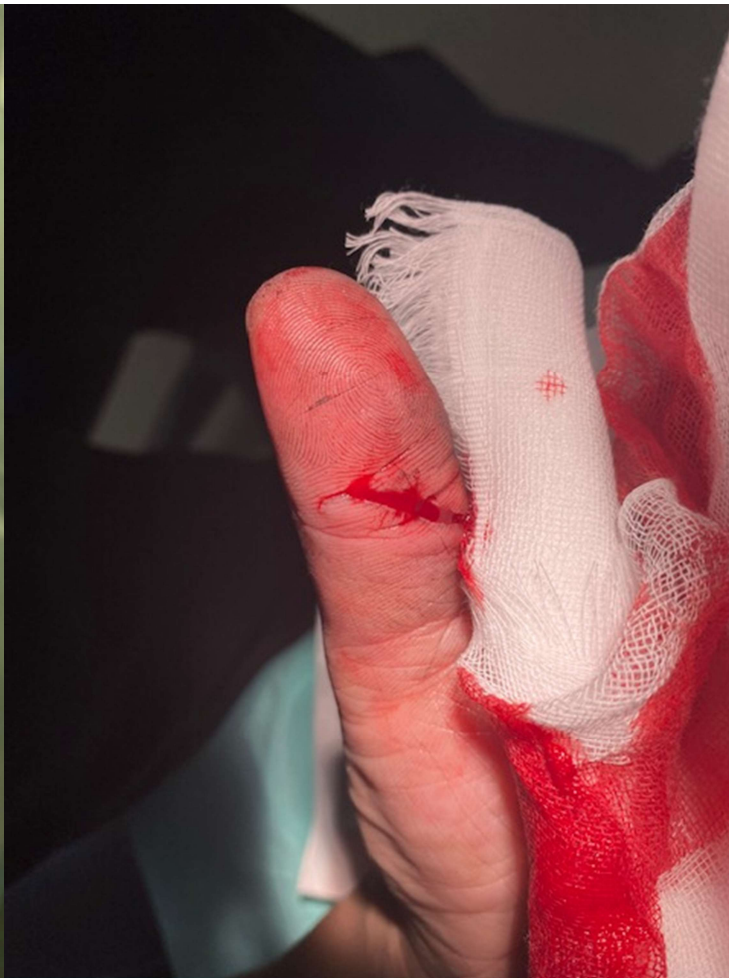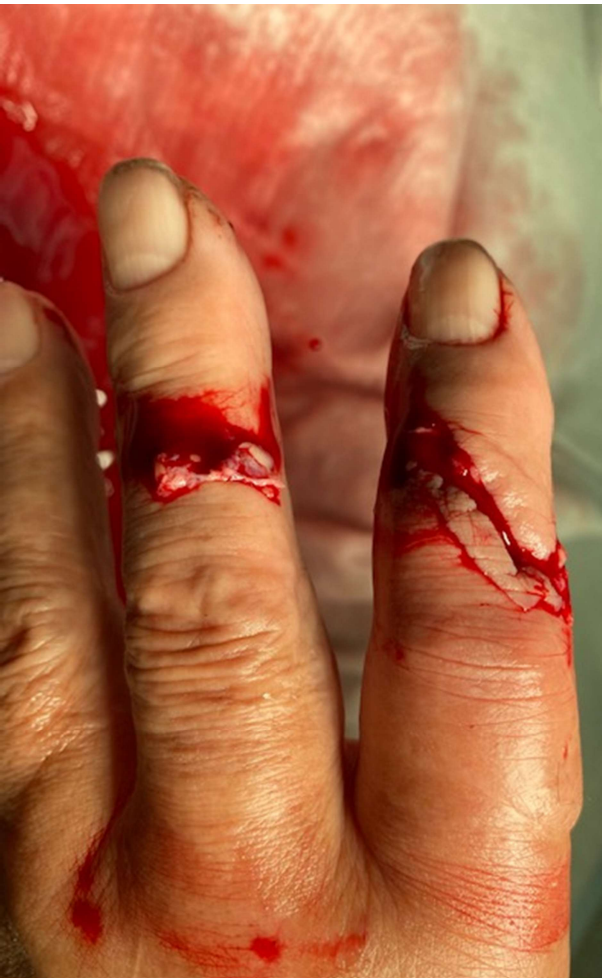止血可能→軟膏+ガーゼor非固着性ガーゼで翌日受診

止血不可能→じわじわ出血→カルトスタットをあててガーゼ包帯で保護

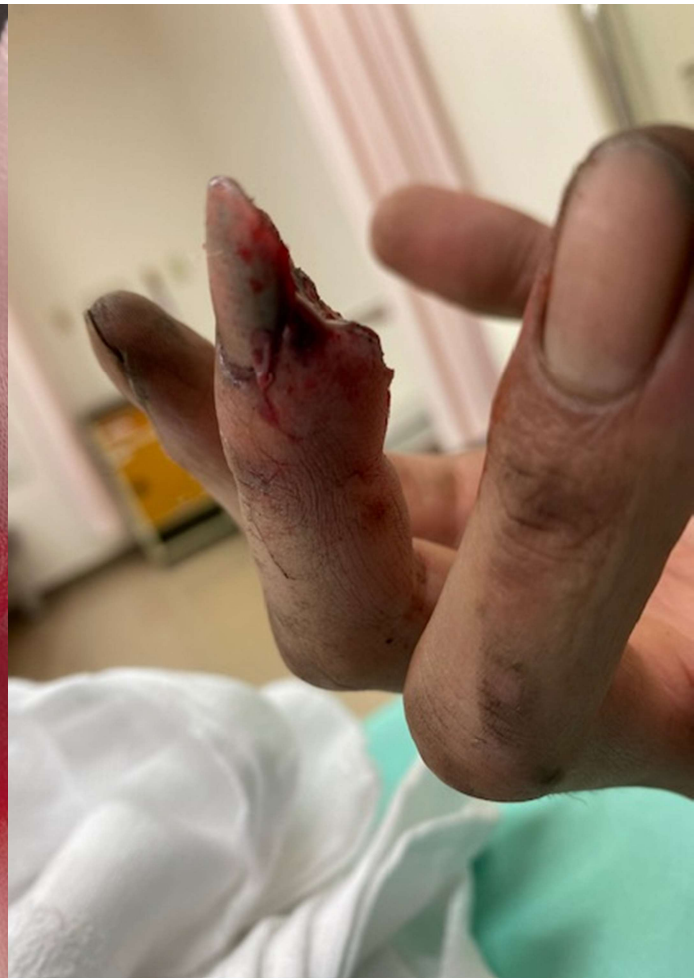非じわじわ出血→バイポーラで止血or 整形外科call



# 切り傷

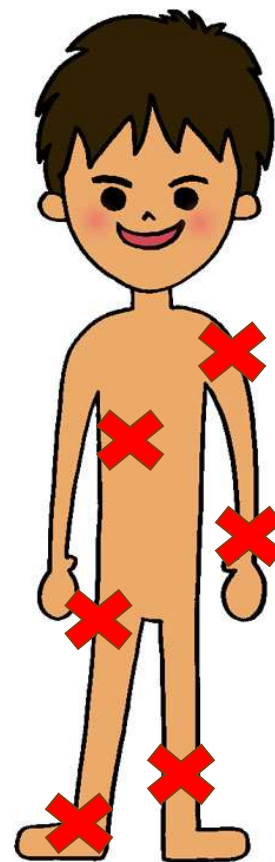


# 削ぎ傷



## ②骨折～救外でのCOMMON FRACTURE～

- 肋骨骨折、鎖骨骨折
- 脊椎圧迫骨折
- 上腕骨頸部骨折
- 橈骨遠位端骨折
- 大腿骨頸部、転子部骨折
- 下腿骨骨折
- 足関節周囲骨折
- 指、足趾骨折





# 初期治療の基本

## RICE !!

C (compression) をいかにして行うか??

骨折では単に圧迫ではなく、**固定**を行うことが重要

# 肋骨骨折 & 鎖骨骨折



■ 肋骨骨折⇒バストバンド 全例 保存療法

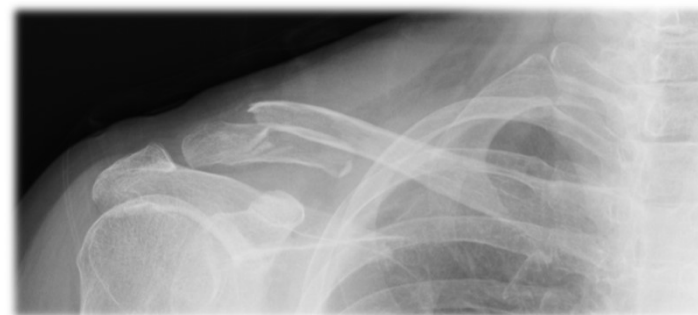■ 鎖骨骨折⇒クラビクルバンドor三角巾

■ 転位（ズレ）が大きい

■ or 鎖骨遠位端

→ 手術

■ 翌日整形受診を





# 脊椎圧迫骨折

## ■ 外固定、可能な範囲で動く

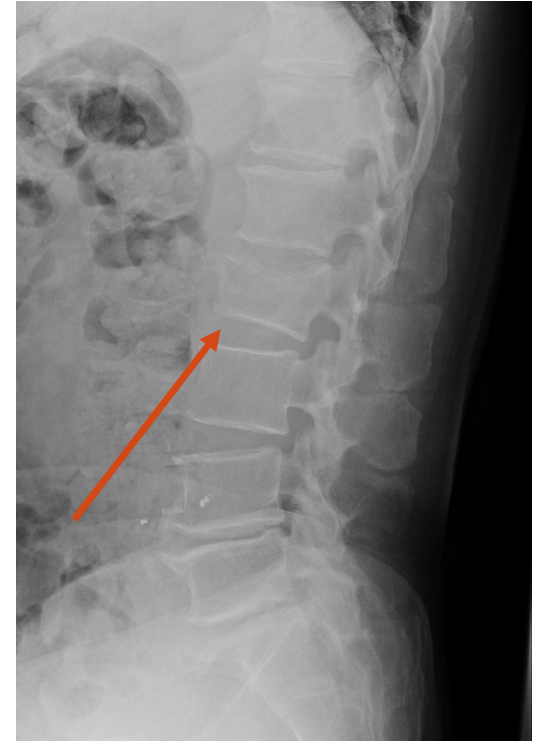- 起き上がり時や立ち上がり時に痛みが強いのが特徴
- 起き上がってしまえば比較的歩けることも

- ボルタレン座薬、カピステン筋注⇒起坐位可能なら翌日or週明けに整形受診で構いません。


※どうしてもならないとき、整形call

麻痺あれば脊髄損傷の可能性あり⇒整形call

- 翌日受診後、コルセット型どり⇒自宅安静1週⇒コルセット装着⇒外来通院(骨粗鬆症治療も含めて)となります



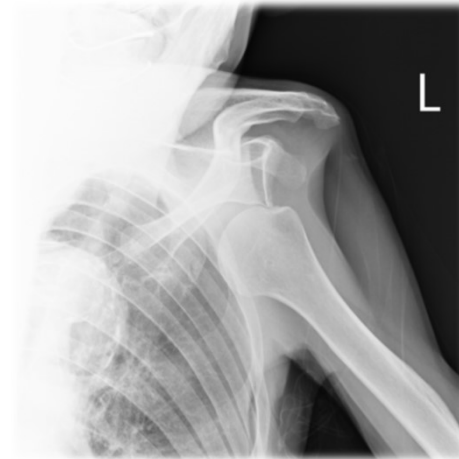# 上腕骨頸部骨折 肩関節脱臼



- 三角巾固定が基本
- 上腕骨頸部骨折 三角巾＋バストバンド固定  
独居や疼痛で自宅生活困難なら入院も

■ 肩関節脱臼 整形call

■ 翌日整形受診を



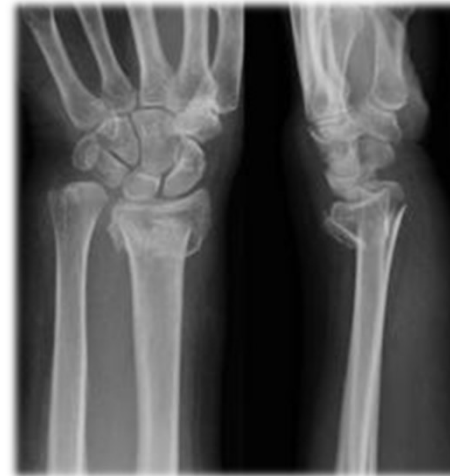# 橈骨遠位端骨折

- はっきり骨折わかる場合

⇒ 整形call 整復しシーネ固定

※ 転位少 → コールシーネ、翌日受診でもOK

転位大 → 整形callで構いません



- レントゲンで骨折なさそうだが、手関節痛がる

⇒ シーネ固定 翌日整形受診



# 大腿骨頸部・転子部骨折

- はっきり骨折→整形call

- はっきり骨折(一)

→下肢挙上可能かどうか

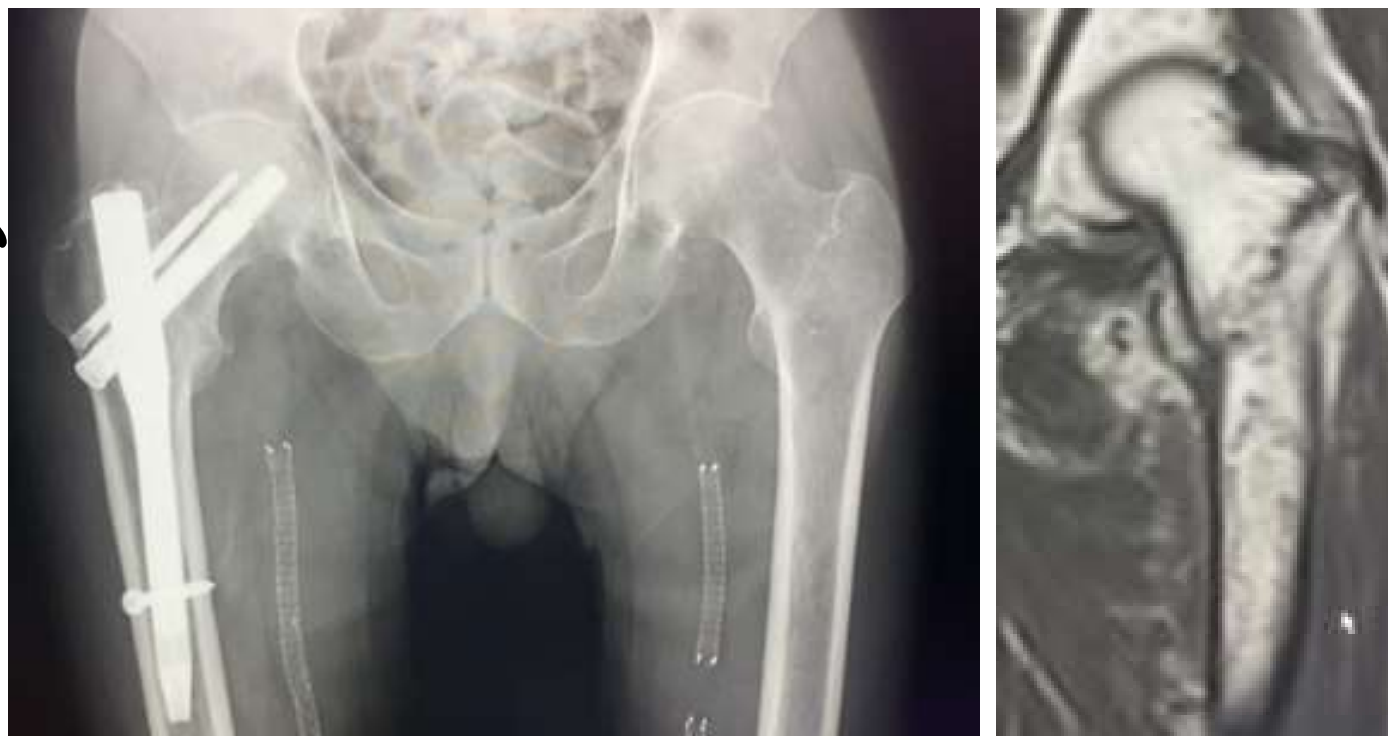可能→歩行できるなら当日は帰宅して翌日受診でもOK

不可能→骨折が隠れている可能性あり整形call



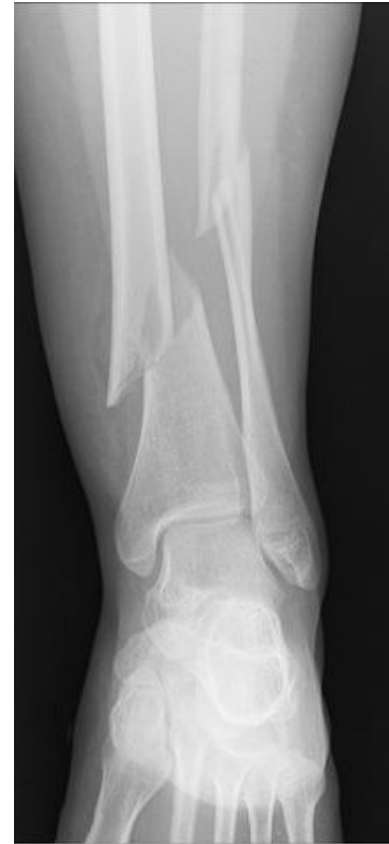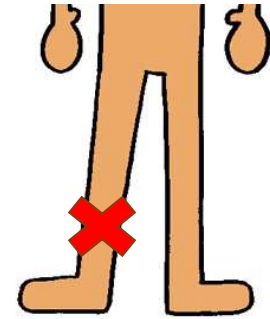
# 70代男性 主訴：転倒、左大腿痛

- SLR可能
  - 立位も何とか可能
  - 痛みで足がなかなか出せない
- 大腿骨転子部骨折



# 下腿骨骨折

- 入院 手術必要 整形call
- シーネ固定し手術まで待機

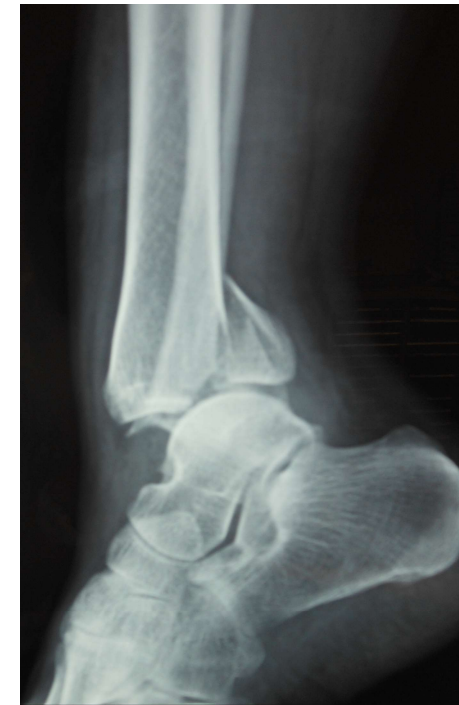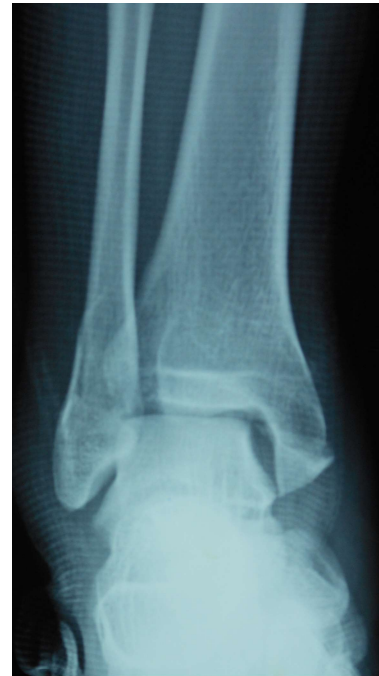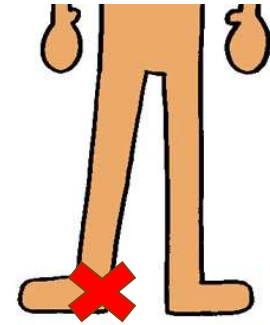


# 足関節周囲骨折

■脱臼あり 整形call

■脱臼なし シーネ固定  
翌日受診

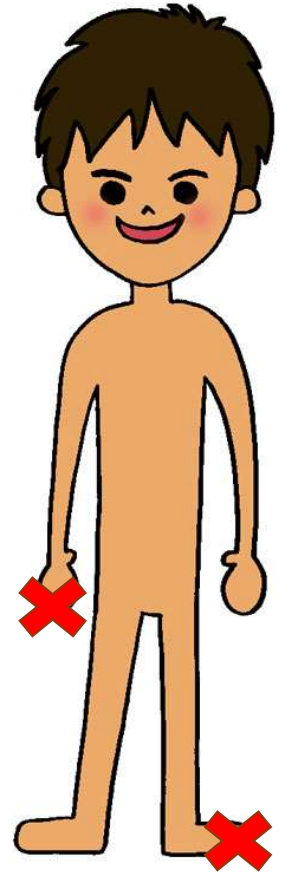
※高齢で松葉杖困難  
独居などは例外



# 手指、足趾骨折 脱臼

- 脱臼は基本的には牽引で戻ります
- 脱臼した状態でレントゲン撮影  
⇒整形call （引っ張って戻れば翌日受診）

- 手：骨折はシーネ固定 翌日受診
- 指：骨折はアルフェンスシーネ固定 翌日受診
- 足趾：骨折はバディテーピング固定 翌日受診

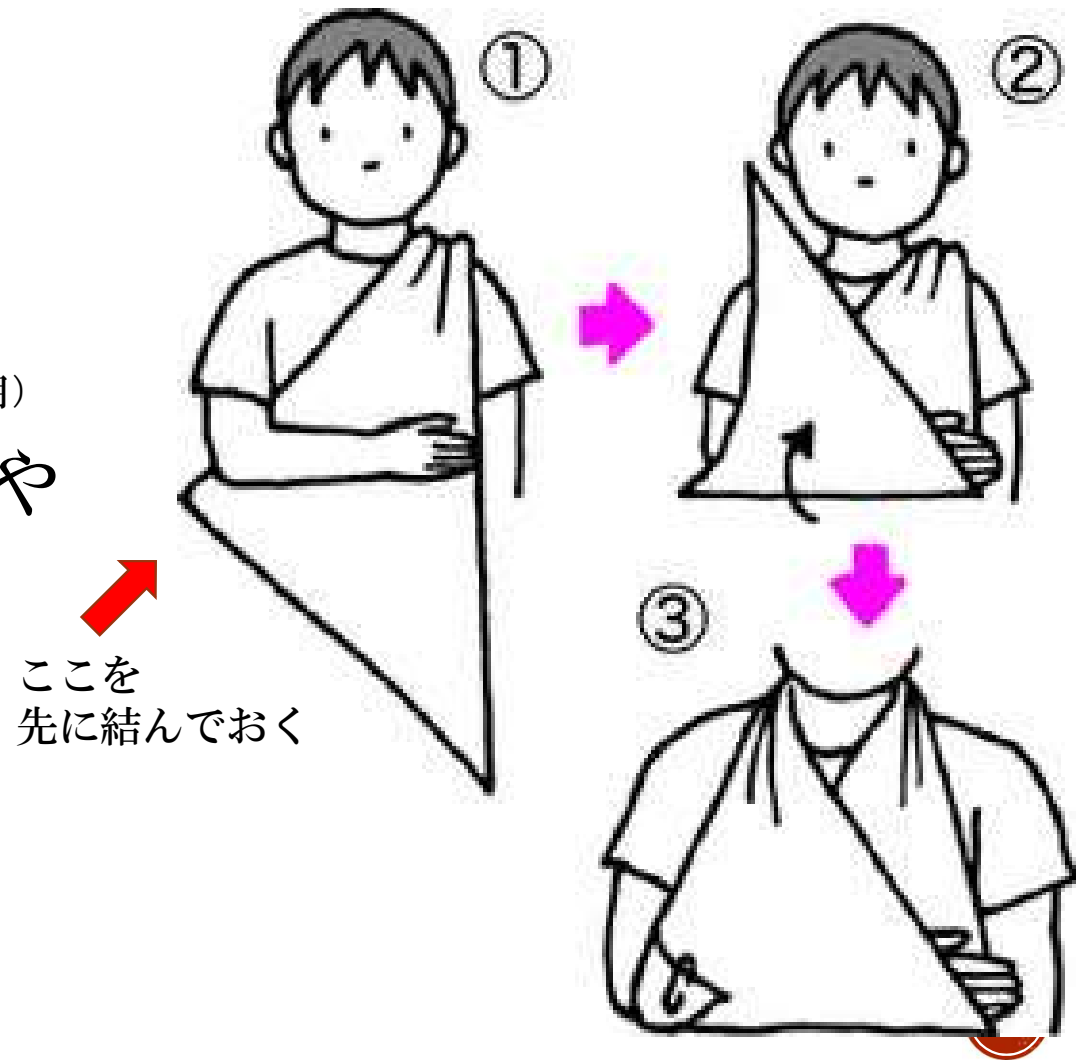




# 三角巾固定

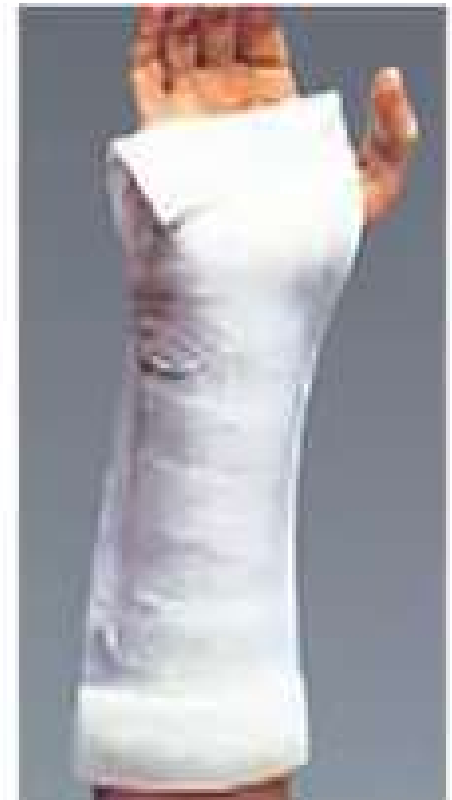- 肩関節脱臼後
- 上腕骨頸部骨折 (バストバンドと併用)
- X線ではっきりしない肩痛や肘の痛み

- 橈骨遠位端骨折 (シーネと併用)



# シーネ固定（手関節）

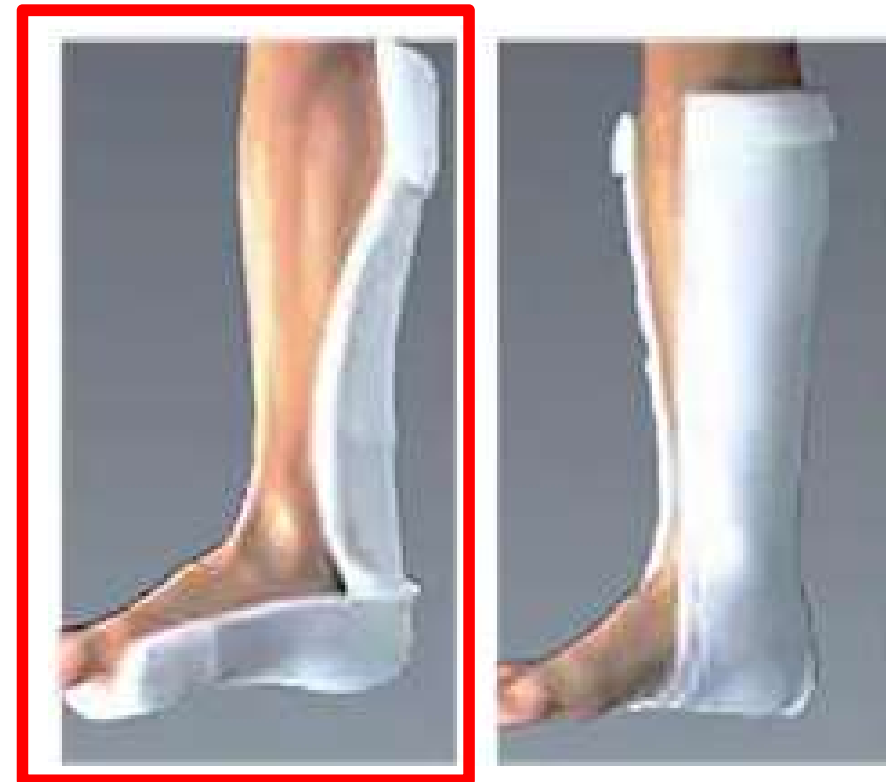- 橈骨遠位端骨折
- X線ではっきりしない手首周囲の痛み
- オルソグラス シーネ**3号**
- 手関節の良肢位は背屈10～30°  
前ならえの姿勢のときの手首の格好
- 手首の掌側（手のひら側）に巻く
- 遠位はMP関節（握りこぶしを作るときに邪魔にならない）
- 近位は肘の手前まで



# シーネ固定（下腿）

- 足関節の骨折
- 捻挫
  
- オルソグラス シーネ4号
- 足関節の良肢位は  
足首が90度に曲がっている状態
- 患者をベッドに寝かせて行う

基本



# いろいろ書きましたが・・・

- 困ったらいつでも整形外科を呼んでください！
- 救急隊の情報を鵜呑みにせず、押していただけっている部位のX線撮影をお願いします。（認知症は例外）
- これから雪の季節で転倒が増えますので救外対応をよろしくをお願いします。

